10

ANATOMIE PATHOLOGIQUE

DE LA

CONJONCTIVITE GRANULEUSE

DU MÊME AUTEUR

Traitement des fièvres intermittentes par le sulfate de cinchonidine. *Montpellier médical*, 1893, supplément.

Fièvre typhoïde et tuberculose aiguë combinées. *Société de Biologie*, 1892 (en collaboration avec M. le professeur Kiener) : *Revue de Médecine*, 1893 (en collaboration avec M. le professeur agrégé Sarda).

Bactériologie des broncho-pneumonies. Revue générale. *Montpellier médical*, 1893, supplément.

Ostéo-arthropathie hypertrophiante pneumique. *Montpellier médical*, 1894.

Méningisme chronique simulant la méningite tuberculeuse chez un adulte (en collaboration avec M. Galavielle). *Montpellier médical*, 1895.

Sarcome volumineux du cerveau (en collaboration avec M. Galavielle). *Archives de Neurologie*, 1895.

Fracture du sternum. *Montpellier médical*, 1893.

Tuberculose mammaire ; examen histologique et inoculation aux animaux. *Gazette des Hôpitaux*, 1894.

De la résection des rétrécissements de l'urèthro périnéal, suivie de l'uréthroplastie immédiate. *Archives provinciales de Chirurgie*, 1894.

Leucome adhérent et panophtalmie. Compte rendu de la Société de Médecine et de Chirurgie pratiques, *in Montpellier médical*, 1892.

Un cas d'ablation de la glande orbitaire de l'œil droit et de la glande palpébrale de l'œil gauche. Compte rendu de la Société de Médecine et de Chirurgie pratiques, *in Montpellier médical*, 1892.

Suppurations de l'œil et de l'orbite consécutives aux affections des régions et cavités voisines. *Archives d'ophtalmologie*, 1895.

Phtiriase palpébrale. *Clinique ophtalmologique*, 1895.

Chancre syphilitique des paupières. *Montpellier médical*, 1895.

Bactériologie de la conjonctivite granuleuse. Revue générale. *Montpellier médical*, 1896.

Leçons cliniques de M. le professeur Grasset, recueillies et publiées par M. Villard :

Pneumococcie thoracique atténuée, etc... *Montpellier médical*, 1894.

Paralysie ascendante à rétrocession. *Montpellier médical*, 1894.

Travail de la Clinique Ophtalmologique (Professeur Truc) et du Laboratoire d'Histologie (Professeur Vialleton) de la Faculté de Médecine de Montpellier.

ANATOMIE PATHOLOGIQUE

DE LA

CONJONCTIVITE GRANULEUSE

PAR

Le Dr H. VILLARD

ANCIEN INTERNE LAURÉAT DES HÔPITAUX DE MONTPELLIER

LAURÉAT DE LA FACULTÉ DE MÉDECINE

Avec 13 Figures dans le texte

PARIS

LIBRAIRIE J.-B. BAILLIÈRE ET FILS

19, rue Hautefeuille, près le boulevard Saint-Germain

1896

Tous droits réservés

Digitized by the Internet Archive
in 2014

https://archive.org/details/b21646508

INTRODUCTION

L'anatomie pathologique de la conjonctivite granuleuse est une des questions les plus difficiles et les plus discutées de l'ophtalmologie. Elle a été étudiée dans un grand nombre de mémoires originaux, mais elle n'a donné lieu à aucun travail d'ensemble. C'est dans le but de combler cette lacune, et aussi de reprendre les points encore en litige, que j'ai décidé de consacrer à ce sujet ma Thèse inaugurale.

J'ai entrepris, tout d'abord, des recherches historiques très complètes dont le résultat m'a vivement préoccupé pendant quelque temps. J'ai vu, en effet, que tout, ou presque tout avait été dit sur cette question peu développée dans les livres classiques à l'exception, toutefois, du Traité récent du professeur Panas, et j'ai craint, un instant, d'être obligé de donner à mon étude les allures d'une simple Revue Générale. Mais je n'ai pas tardé à m'apercevoir qu'il y avait place encore pour de nouvelles investigations, car plusieurs des travaux que j'ai rapportés, analysés et critiqués doivent être repris, et bon nombre d'assertions avancées par certains auteurs sont bien plutôt une vue de l'esprit que la constatation matérielle et raisonnée d'un fait.

J'ai donc entrepris une série de recherches, tout d'abord au laboratoire d'anatomie pathologique de M. le professeur Kiener, puis, après la mort de ce Maître éminent, au laboratoire d'histologie de M. le professeur Vialleton. J'ai examiné un grand nombre de pièces provenant de vingt-six cas de conjonctivite

granuleuse, et recueillies sur des malades de la clinique ophtalmologique de la Faculté de Montpellier, dirigée par M. le professeur Truc. Tous les malades observés étaient franchement granuleux ; plusieurs même venaient d'Algérie ou d'Egypte ; en tout cas, aucun n'était atteint de conjonctivite folliculaire, très rare d'ailleurs dans la clientèle hospitalière de la Clinique. Grâce à ces malades j'ai pu me procurer des pièces anatomo-pathologiques de la manière suivante. Mettant en usage un des modes de traitement du trachome souvent préconisé, et qui consiste dans l'ablation de portions plus ou moins étendues du cul-de-sac conjonctival, j'enlevais, le plus souvent au niveau du fornix supérieur et des deux côtés, des fragments de muqueuse, de 1 centim. de longueur sur 4 à 5 millim. de largeur environ.

Les divers lambeaux ainsi obtenus sur un même sujet étaient placés chacun dans un fixateur différent, afin d'avoir une série de résultats d'autant plus précis qu'ils étaient obtenus à l'aide de méthodes bien distinctes. Les principaux fixateurs employés ont été la liqueur de Flemming (liquide osmio-chromo-acétique), la liqueur de Muller, le sublimé acétique de Roule.

Les pièces ainsi fixées ont été, pour la majeure partie, incluses dans la paraffine, débitées en coupes très minces, et colorées par différents réactifs, parmi lesquels je citerai principalement le carmin aluné, l'hématéine associée avec l'éosine, et enfin la thionine. D'ailleurs, j'ai été conduit, pour la solution de certains problèmes spéciaux, à employer soit des modes de fixation, soit des méthodes colorantes, différents de ceux que je viens d'indiquer ci-dessus, et que je ferai connaître au fur et à mesure que l'occasion s'en présentera.

Au cours de ces recherches, j'ai été arrêté plusieurs fois, soit par des difficultés d'interprétation tenant au peu de données positives que l'on trouve dans les ouvrages classiques sur la structure de la conjonctive, soit par des affirmations contradictoires

des auteurs. Aussi ai-je été tout naturellement conduit à me faire une opinion personnelle sur certains points de la structure normale de cette muqueuse, trop vivement controversés. J'ai dû, pour cela, me procurer un certain nombre de conjonctives saines et les étudier d'une façon attentive. J'ai recueilli la conjonctive, chez plusieurs sujets peu de temps après la mort, chez un enfant d'un an, chez un fœtus de 8 mois ; enfin sur des lapins, cobayes et chiens. Ces matériaux m'ont permis, je le pense du moins, de fixer certains détails de structure qui, pour n'avoir pas été suffisamment précisés par certains auteurs, prêtaient à la confusion.

Mais je me hâte d'ajouter que ces recherches sur l'histologie normale de la conjonctive ne portent pas sur tous les points de la structure de cette membrane : c'est ainsi que j'ai laissé de côté volontairement, entre autres choses, les nerfs et leurs terminaisons. Je me suis appliqué surtout à l'étude de l'épithélium, parce qu'il recouvre les granulations au niveau desquelles il peut subir des modifications, et du derme conjonctival qui est la matrice dans laquelle se développe la granulation elle-même.

Avant d'entreprendre l'exposé de mes recherches, je tiens à faire remarquer que ce travail ne constitue pas une étude anatomo-pathologique complète du trachome. La question, en effet, est tellement vaste, qu'il faudrait certainement plusieurs années de recherches pour la mener à bien.

Tout d'abord, la solution de ce problème nécessiterait une série d'investigations bactériologiques que j'avais décidé d'entreprendre au début, mais auxquelles j'ai dû renoncer, tout au moins momentanément. De plus cette question comporte encore des difficultés d'expérimentation que je n'ai pas pu résoudre : je fais allusion à la possibilité de l'inoculation du trachome chez certains mammifères, et à l'étude, suivie grâce à ces inoculations, de la production, de l'évolution et de la marche de la maladie. Des résultats de ce genre paraissent n'avoir été obtenus

que par Staderini, et l'on sait avec combien de peine ! Pour moi, je n'ai eu à observer que des granulations déjà produites, en plein développement, et ce sont les résultats de cette étude que je présente ici. Néanmoins je ne crois pas qu'ils soient sans intérêt pour les anatomo-pathologistes, à cause précisément de l'analyse histologique très détaillée que j'ai tâché d'en faire.

J'espère que cette analyse histologique entraînera la conviction de ceux qui étudieront plus tard cette question, d'autant plus que mes résultats ont été contrôlés par une série de méthodes diverses, et seront aisément reproduits si l'on veut employer la technique que j'indique pour chaque cas particulier.

J'ai divisé mon sujet en deux grandes parties.

Dans la première sont contenues les recherches historiques sur l'anatomie pathologique de la conjonctivite granuleuse. Cet exposé historique paraîtra peut-être un peu long et fastidieux au premier abord ; mais j'ai tenu à le conserver avec tous ses détails, afin de rendre justice aux nombreux auteurs qui se sont occupés de la question, et de donner au lecteur un exposé complet de tout ce qui a été fait avant moi.

La seconde partie est consacrée à l'exposé de mes recherches personnelles. Elle débute par quelques considérations sur l'histologie normale de la conjonctive qui occupent tout un chapitre. Dans un autre chapitre j'ai exposé tout ce que j'ai fait sur l'anatomie pathologique de la conjonctivite granuleuse.

Les descriptions contenues dans ces deux derniers chapitres sont corroborées par une série de dessins faits à la chambre claire de Verick, sur la planchette inclinée de Malassez, c'est-à-dire à peu près à la hauteur de la table de travail. Ces dessins ont été faits, sous la direction immédiate de M le professeur Vialleton, la plupart par M. Combres, chef des travaux d'histologie, qui a bien voulu se mettre obligeamment à ma disposition.

Arrivé au terme de mes études médicales, je tiens à remercier publiquement tous les Maîtres de cette Faculté que je vais quitter.

J'adresse tout d'abord un souvenir ému et reconnaissant à la mémoire de M. le professeur Kiener, dans le laboratoire duquel j'avais commencé ce travail, et qui m'avait donné à plusieurs reprises des marques de vive sympathie. Je n'oublierai jamais ni son enseignement, ni ses conseils.

Après la mort de ce Maître regretté, M. le professeur Vialleton a bien voulu m'admettre dans son laboratoire et me diriger dans cette voie, si difficile mais si captivante, des recherches histologiques. Sans lui il m'aurait été impossible de mener à bien cette étude délicate, dont toutes les parties originales lui appartiennent. Aussi ai-je contracté envers lui une dette de reconnaissance si grande qu'il me sera fort difficile de l'acquitter. En tout cas il peut être assuré qu'il trouvera toujours en moi un élève respectueux et dévoué.

Pendant les trois années que j'ai passées dans son service de clinique ophtalmologique, soit comme externe, soit comme interne, soit enfin comme assistant, M. le professeur Truc m'a toujours montré la plus grande bienveillance. Je le remercie vivement d'avoir bien voulu me laisser une grande initiative dans son service, de m'avoir permis de compléter mon instruction en oculistique par des conférences faites aux élèves de sa clinique, par les nombreuses opérations qu'il m'a permis de pratiquer : ce sont là des marques de sympathie dont je sens tout le prix. Je n'oublierai jamais tout ce que je lui dois.

Je remercie également MM. les professeurs Grynfeltt, Carrieu, Dubrueil, Tédenat et Grasset, dont j'ai été successivement l'interne et qui m'ont toujours montré la plus bienveillante sollicitude : l'instruction médicale et chirurgicale générale que j'ai acquise auprès de ces Maîtres éminents, sera pour moi d'un grand secours dans la spécialité que j'ai choisie.

Enfin tous mes remerciements et toute ma reconnaissance sont acquis à M. le professeur honoraire Jaumes, à MM. les professeurs Forgue, Hédon, Ducamp et Estor, à MM. les professeurs agrégés Sarda, Rauzier, Serre, Lapeyre, Bosc et Galavielle, qui, à plusieurs reprises, m'ont donné des témoignages de leur vive sympathie, ou qui m'ont obligé par des services que je ne saurais oublier.

ANATOMIE PATHOLOGIQUE

DE LA

CONJONCTIVITE GRANULEUSE

CHAPITRE PREMIER.

Recherches historiques sur l'anatomie pathologique de la conjonctivite granuleuse.

I. — Période Ancienne.

La conjonctivite granuleuse paraît avoir été connue par Hippocrate, Celse, Galien, Aétius [1], Rhazès; mais les descriptions qu'ils en donnent, vagues et peu précises, laissent le doute dans l'esprit, et n'ont pas entraîné la conviction de tous les auteurs modernes, Fr. Jœger [24], entre autres, qui ont étudié l'historique de cette importante question.

Le moyen âge, vivant sur les traditions médicales de l'antiquité, ne produit aucun travail permettant d'affirmer, à coup sûr, que la conjonctivite granuleuse était connue à cette époque; en tout cas, ce ne sont pas les vagues descriptions que l'on trouve

[1] « On voit, sur les paupières retournées, des élevures qui ressemblent à des graines de millet ou à de petites lentilles ; cette forme est plus rebelle que les autres. » Cité par Vleminckx, in *Discussion à l'Académie de Médecine de Belgique* [55].

dans les œuvres d'Avicenne, Guy de Chauliac, qui permettent de lever le voile sur ce sujet.

Voulant approfondir un peu plus ce point particulier de la question, j'ai consulté les mémoires originaux où sont relatées les diverses Croisades, dont le théâtre devait être considéré plus tard comme le lieu d'origine, comme le berceau des granulations ; je pensais y trouver peut-être la mention d'épidémies de maladies oculaires que j'aurais pu rattacher au trachome. Mes recherches sont restées négatives, ainsi que celles d'un de mes excellents amis, agrégé d'histoire et fort versé dans l'étude du moyen âge.

J'ai fait plus encore. J'ai recherché si l'hospice des Quinze-Vingts, dont la fondation fut ordonnée par Saint-Louis en 1257, n'était pas destiné primitivement à hospitaliser des aveugles victimes d'affections oculaires contractées en Afrique. Mais des renseignements que j'ai trouvés dans le traité de l'abbé Desmonceaux [5], qui date de 1786 (tom. II, pag. 265), et de ceux qui m'ont été obligeamment fournis par M. le Dr Valude, de la Clinique des Quinze-Vingts, il résulte que cet établissement a été fondé pour recueillir les aveugles de Paris et non ceux victimes des Croisades, dont il n'est pas fait mention.

Les quelques recherches auxquelles je me suis livré, montrent donc que si la conjonctivite granuleuse a sévi sur les populations au moyen âge, ses atteintes ont dû être bien légères, puisqu'on n'en trouve mention à peu près nulle part.

En 1500, le *Traité des maladies des yeux*, de Crassus, paru à Venise, contient un article très succinct sur les granulations ; l'auteur reproduit les idées d'Hippocrate. Un peu plus tard, A. Paré les cite également, mais sans s'y arrêter. Le traité de Guillemeau qui date de 1585 ne contient rien sur cette question.

Au XVIIe et au XVIIIe siècles, les auteurs ne signalent le trachome que d'une façon très vague, ou même ils négligent complètement son étude. Il n'y a rien sur ce sujet dans les traités de

Saint-Yves (1722), de Maître Jean (1740), de l'abbé Desmonceaux (1786) [5], que j'ai compulsés avec grand soin. Le *Recueil de mémoires et d'observations sur l'œil* de G. Pellier de Quengsy fils (Montpellier, 1783) [3], la *Doctrina de morbis oculorum* de Plenck (Vienne, 1783) [4], ne contiennent que quelques lignes sur le trachome. Cependant on trouve, dans le traité de Guérin [1], paru quelques années avant (Lyon 1769), une étude assez bonne et assez complète sur les granulations palpébrales[1].

Quoi qu'il en soit, les quelques auteurs qui ont décrit la conjonctivite granuleuse, à cette époque, n'ont fourni aucun renseignement sur le point particulier que je vais étudier, c'est-à-dire sur l'anatomie pathologique, sur la structure de la granulation. La première description de ce genre que j'aie trouvée, est celle qui a été donnée par Janin [2] ; encore est-elle fort incomplète et fort peu probante. Janin rapporte qu'en 1765 il rencontra sur la conjonctive d'un cadavre, vers le petit angle, de petites tumeurs apposées les unes contre les autres, et offrant chacune le volume d'un grain de millet. Après leur extirpation il trouva qu'elles siégeaient dans toute la substance de la conjonctive, et que, vues au microscope, elles ressemblaient parfaitement aux glandes. Il remarqua, en outre, que chacune d'elles, grossie par la macération, était entourée d'une capsule.

La littérature médicale du commencement du XIXe siècle est peu riche sur la question du trachome. C'est cependant l'époque où les troupes françaises et anglaises, rapatriées de l'expédition d'Egypte, où elles avaient été si fort maltraitées par l'ophtalmie qui règne dans ce pays, allaient diffuser la conjonctivite granuleuse à travers l'Europe entière. La contagion fut excessivement rapide et le nombre des soldats atteints fut considérable. Toutes

[1] D'après Widmarck *Contribution à l'histoire du trachome en Finlande et en Suède*, Hygiea, juillet 1893, les suédois Acrel, en 1759, et Kahlborn, en 1762, auraient donné des descriptions très exactes d'épidémies trachomateuses survenues à Calmar et Œland en Suède et surtout en Finlande.

les armées payèrent leur tribut à ce redoutable fléau : les armées anglaise, belge, autrichienne, furent surtout frappées ; mais, chose remarquable, l'armée de Napoléon, si vivement éprouvée pendant son séjour en Egypte, devint presque indemne peu après son retour en France.

Quelques travaux furent consacrés à l'étude de cette maladie, encore exclusivement cantonnée dans l'élément militaire. De ce nombre sont ceux d'*Assalini* [7], de *Larrey* [10] en France, de *J. Vetch* [8] en Angleterre, de *J.-N. Rust* [11] et de *C. Græfe* [13] en Allemagne, de *Falot et Varlez* [15] en Belgique. Mais ces diverses recherches eurent fort peu de retentissement dans le monde médical, puisque les auteurs classiques de l'époque continuent à ignorer (Scarpa [12], 1re édition 1801, Richter) ou à mentionner à peine l'ophtalmie d'Egypte (Ware, Wenzel 1808 [9], Scarpa, 2e édition 1818, Beer, 2e édition de 1812 à 1816 [6]).

D'ailleurs, la conception du processus trachomateux au commencement de ce siècle est passée par des phases diverses, au nombre de trois principales, qui ne sont pas suffisamment indiquées dans les traités classiques, même les plus complets, et que je crois utile de rappeler en quelques pages rapides :

1° Tout d'abord, dans une première phase, les granulations ont été complètement méconnues par la plupart de ceux qui ont étudié l'ophtalmie d'Egypte. En effet, on considérait alors cette affection comme une conjonctivite catarrhale, catarrho-purulente, ou franchement purulente dans certains cas, se rapprochant beaucoup de l'ophtalmie catarrhale ordinaire ou de l'ophtalmie blennorrhagique, opinion soutenue encore par Beer [6] en 1816. Les élevures conjonctivales, les granulations caractéristiques de la maladie, furent ignorées pendant assez longtemps (Wenzel, 1808 [9]. Beer, 1816), la plupart des médecins négligeant alors la précaution, banale aujourd'hui, de retourner les paupières. Cette erreur des auteurs du commencement de ce siècle paraît énorme au premier abord ; elle est cependant fort

excusable. Il ne faut pas oublier, en effet, qu'ils se trouvaient en présence d'une maladie nouvelle, et que cette maladie était surtout caractérisée par un écoulement d'emblée muco-purulent ou purulent, fort abondant, se produisant au milieu de phénomènes inflammatoires souvent excessifs. Il n'est donc pas étonnant qu'ils n'aient vu, tout d'abord, que ce qui s'imposait à l'attention, c'est-à-dire l'écoulement et l'inflammation, phénomènes qu'ils étaient habitués depuis longtemps à connaître et à combattre ; les granulations, lésion nouvelle pour eux et qu'il faut rechercher, devaient fatalement leur échapper. D'ailleurs, les idées du commencement du siècle, qui semblaient définitivement rejetées, paraissent revenir en faveur dans ces derniers temps. Ne voyons-nous pas, en effet, un oculiste justement estimé, *Fuchs* [111], dans un article paru en 1894, déclarer erronée l'identification de l'ophtalmie égyptienne avec le trachome observé en Europe ?

Je ne veux pas discuter ici ce point controversé, ce qui m'entraînerait hors de mon sujet ; je ne veux retenir, pour le moment, que ce seul fait, c'est que la présence des granulations dans l'ophtalmie d'Egypte a été ignorée par les premiers auteurs qui ont étudié cette maladie.

2° Mais la vérité ne pouvait pas tarder à se faire jour, et la présence des granulations conjonctivales fut enfin signalée. Toutefois une nouvelle erreur devait être encore commise. En effet, si les médecins savaient maintenant rechercher et trouver ces granulations, ils devaient, pendant longtemps, méconnaître leur véritable signification. D'après l'opinion généralement admise, les granulations n'étaient pas la cause, la lésion essentielle et primordiale de la maladie, mais bien l'effet, le reliquat de l'ophtalmie d'Egypte. Toute inflammation conjonctivale, répétée et prolongée, pouvait entraîner cet engorgement de la muqueuse qui constituait les granulations ; les conjonctivites catarrhales, la conjonctivite blennorrhagique, pouvaient déterminer de

pareilles productions, mais c'était surtout à la suite de l'ophtalmie d'Egypte, affection éminemment longue et récidivante, qu'elles se montraient le plus souvent. Donc, d'après cette conception, les granulations étaient l'effet et non la cause de la maladie. Je pourrais multiplier les citations démonstratives, mais je me contenterai de rapporter l'opinion de Lawrence (1827) et de Weller (3e édition allemande, 1826). Pour *Lawrence* [17] (pag. 290), « les granulations de la conjonctive sont quelquefois *le résultat* de l'inflammation puriforme, mais elles surviennent aussi *à la suite* d'une inflammation simple, mais violente dont le résultat est le dépôt, dans le tissu de la conjonctive, d'une matière qui s'y organise, augmente l'épaisseur de la membrane et rend sa surface inégale en y produisant des saillies irrégulières auxquelles on a donné le nom de granulations ».

Dans sa description de l'ophtalmie d'Egypte, *Weller* [18] dit que « quand l'ophtalmie au deuxième degré *dure pendant longtemps*, il se développe dans la conjonctive palpébrale des végétations granuleuses, foncées, qui peuvent subsister pendant des mois et même des années entières ». Il parle des granulations d'une façon tout à fait incidente, sans s'y arrêter, comme de quelque chose de peu d'importance.

Ces deux citations doivent lever tous les doutes ; elles montrent bien que jusqu'en 1830, et même plus tard, les granulations étaient considérées comme l'effet et non comme la cause de l'ophtalmie d'Egypte.

3° La véritable nature des granulations ne fut guère admise qu'après l'année 1834. Sans doute quelques auteurs, aux conceptions hardies, avaient entrevu la vérité depuis longtemps, mais ils n'avaient pas été écoutés. *Vetch* [8], dans son *Etude* parue en 1807, désigna le premier l'état granuleux de la conjonctive, comme la lésion caractéristique de l'ophtalmie d'Egypte. La même idée fut soutenue par *Adams*, en Angleterre, à partir

de 1829; mais ses idées furent vivement combattues et ne furent pas admises. En 1834, *Yungken* [20], célèbre oculiste de Berlin, fut consulté par le gouvernement belge, au sujet de l'ophtalmie qui causait des ravages terribles dans l'armée de ce pays. Il démontra que cette ophtalmie consistait en « une modification organique de la texture de la muqueuse (*metamorphosis*), par le développement du corps papillaire, par la formation de la granulation ; la maladie persiste, dit-il, aussi longtemps que cette granulation de la conjonctive existe ».

La même année, *Canstatt* [21] émet une opinion semblable, qu'il a résumée en quelques lignes d'une clarté remarquable ; je ne puis résister au désir de les citer : « Dans les conjonctivites chroniques, dit-il, la granulation est un phénomène *secondaire*, *consécutif*, *accidentel*, tandis que dans l'ophtalmie militaire, elle est un des *principaux symptômes* du début, un symptôme *primitif*, *essentiel*, *qui ne manque jamais de l'accompagner*. La granulation est le symptôme le *plus constant* de l'ophtalmie militaire, sans lequel elle n'existe jamais, excepté dans le plus haut degré de sa forme aiguë, où toute la conjonctive palpébrale et oculaire présente un bourrelet lisse et rouge ; mais dans ce cas la granulation apparaît aussitôt que vient à cesser le gonflement de l'épithélium qui couvre le corps papillaire de la conjonctive ».

Malgré cette affirmation énergique de Canstat, malgré les recherches de Yungken et de Adams, cette conception nouvelle de l'ophtalmie d'Egypte ne fut pas admise sans discussions. De nombreux travaux furent consacrés à cette étude ; je ne citerai que deux des plus importants, les mémoires de *E. Jœger* [24] et de *P. Florio* [25], distribués le premier à l'armée autrichienne, et le second à l'armée russe. Ces deux auteurs reconnaissent que l'ophtalmie d'Egypte est caractérisée par la présence de granulations sur la conjonctive.

Ce qui rendait d'ailleurs ces controverses plus passionnées, c'est que cette théorie nouvelle entraînait des conséquences thérapeutiques bien faites pour étonner les médecins de l'époque. En effet, si l'on admettait que la granulation était la cause de la maladie, il était rationnel, comme le faisait Adams, de s'attaquer directement à cette granulation elle-même ; les moyens antiphlogistiques, si en honneur jusque-là et destinés à combattre l'inflammation productrice de la granulation, devaient être abandonnés ou tout au moins relégués au second plan. C'est ce changement profond de la thérapeutique, conséquence inéluctable de discussions d'ordre purement théorique en apparence, qui provoqua de si grandes résistances parmi un grand nombre de médecins.

Pendant toute cette longue période, qui va du commencement du siècle jusqu'après 1840, les auteurs furent occupés à discuter sur l'étiologie, la symptomatologie, la nature et le traitement de la conjonctivite granuleuse ; ils laissèrent complètement de côté tout ce qui a trait à la structure de la lésion qu'ils connaissaient à peine macroscopiquement. La seule description de ce genre que j'aie trouvée est due à *Burkard Eble* [14, 22, 23], grand adversaire des idées de Yungken. Cet auteur a enlevé une portion du pli palpébral supérieur dans le cours d'une ophtalmie purulente chronique (c'est ainsi qu'on désignait souvent l'ophtalmie d'Egypte). « Immédiatement après l'opération, il a reconnu à l'œil nu, dans le lambeau retranché, un assemblage rouge pâle de divers gros grains, séparés par des surfaces lisses, inégales. Le microscope montrait, outre la même disposition, dans de plus fortes proportions, de forts réseaux vasculaires qui embrassaient les éminences isolées. Après avoir placé le lambeau pendant six heures sous de l'eau froide, et en avoir fortement étendu peu à peu les plus minces lamelles, il reconnut au microscope que les surfaces de séparation étaient parsemées d'une foule de cellules à demi-remplies : elles ressemblaient à

des vésicules rondes, coupées par le milieu et dont l'ouverture se trouvait du côté opposé à l'œil. »

J'ai tenu à reproduire cette description pour donner une idée du vague et de l'imperfection des descriptions anatomiques qu'on rencontrait alors. La description de *Burggræve* [31] est à peu près dans le même genre : « Les granulations, dit-il, sont une exsudation plastique qui peut produire une végétation de tissu. La face interne des paupières se couvre alors de petits corpuscules hyalisés qui ne sont rien que des cellules épithéliales hypertrophiées. »

Je termine ici la première partie de cet historique dont la caractéristique est l'absence à peu près complète de données anatomo-pathologiques sur la conjonctivite granuleuse. Ce qu'il faut en retenir, cependant, c'est que le trachome, importé probablement en Europe par les troupes françaises et anglaises rapatriées après l'expédition d'Egypte, a été considéré pendant quelques années comme une simple inflammation de la conjonctive, les granulations étant complètement méconnues. Un peu plus tard, les granulations ont été constatées, mais on les a considérées comme l'effet et non la cause de l'ophtalmie. Enfin depuis 1834, la nature réelle de la maladie a été établie, malgré les critiques de quelques esprits retardataires, et les granulations ont été considérées d'une façon définitive comme la lésion essentielle, primordiale et constante du trachome.

II. — Période moderne.

La plupart des travaux sur l'ophtalmie granuleuse qui ont paru vers le milieu de ce siècle, sont dus à des auteurs belges ou allemands ; les publications françaises font absolument défaut. Cela tient à ce que, à cette époque, le trachome à peu près disparu de France faisait, au contraire, de terribles ravages en

Belgique et en Autriche, mais principalement en Belgique, et cela, surtout depuis 1817, d'après certains auteurs, Seutin [55] entre autres, ou plutôt, d'après Rognetta [28], depuis la campagne qui se termina par la bataille de Waterloo. En Belgique, la maladie, primitivement cantonnée dans les corps de troupe, et peu répandue dans l'élément civil, avait brusquement envahi la population entière, à la suite du renvoi dans leurs foyers de 2,097 soldats granulés, qui avaient infecté leurs familles d'abord, le pays tout entier ensuite. Ce renvoi malheureux avait été ordonné le 1er mai 1834 [55], sur les conseils de Yungken, avec l'appui de Vleminckx et malgré les sinistres prédictions de Fallot et les efforts de B. Eble. Il a coûté à la Belgique de bien grands sacrifices. On comprend qu'en présence d'une pareille situation, qui créait un véritable péril national, tous les médecins belges se soient mis à l'œuvre pour étudier la question de l'ophtalmie granuleuse, plus connue à cette époque sous le nom d'ophtalmie des armées. Il en est résulté un grand nombre de travaux dont beaucoup sont fort intéressants. Mais le vent, à cette époque, n'était pas encore aux recherches de laboratoire ; aussi la plupart de ces études sont relatives à l'étiologie, fort discutée alors, de la maladie, à sa symptomatologie, à sa marche, à ses complications, et surtout à son traitement. Les recherches anatomo-pathologiques sont, au contraire, relativement rares. Cependant les périodiques belges de l'époque en contiennent un certain nombre que je vais analyser maintenant.

Un des premiers travaux en date est celui de Decondé [35] qui a paru en 1849 dans les *Annales d'Oculistique*. Voici les points saillants de ce mémoire :

Decondé distingue deux variétés de granulations, les *granulations charnues* et les *granulations vésiculeuses*. Les granulations charnues ne constituent pas la véritable ophtalmie granuleuse ; elles sont consécutives le plus souvent aux inflammations scrofuleuses du voisinage du bord libre des paupières, ou

bien aux granulations vésiculeuses. Ces dernières constituent, au contraire, la vraie ophtalmie granuleuse, l'ophtalmie militaire. Pour Decondé, les ophtalmies à granulations vésiculeuses sont seules capables de se reproduire par voie de contagion.

a). Les *granulations charnues* sont constituées par de petites saillies, adossées les unes aux autres, dures, saignant facilement quand elles sont anciennes, et siégeant au niveau de la conjonctive tarsienne. Vues à la loupe, « ces granulations apparaissent comme autant de verrues très mamelonnées, avec des saillies, des arêtes vives. On remarque que leurs diverses parties, ainsi que cela se voit ordinairement dans les verrues et dans les papilles de la langue, sont divisées jusqu'à la base par des tranches brusques et nettes. Leur surface libre est hérissée de rugosités. Ces granulations sont séparées les unes des autres par des sillons très profonds, qui sont occupés par les principales branches vasculaires qui, de là, paraissent envoyer un lacis très fin aux saillies verruqueuses qu'elles séparent. Ces granulations ne contiennent jamais de cavité, et ne sont jamais abreuvées d'un liquide quelconque. Ces granulations charnues ou sarcomateuses paraissent résulter du développement, de l'hypertrophie, de l'induration du corps papillaire ».

b). Les *granulations vésiculeuses* ne se montrent que dans les culs-de-sac conjonctivaux. En ces points, on remarque « une quantité plus ou moins grande de saillies de dimensions diverses, souvent comme des grains de millet. Ces petits corps sont des vésicules à parois minces, offrant un aspect semi-transparent, se vidant et s'affaissant quand on les ouvre ou quand on les presse. Leur paroi interne est très lisse et très vasculaire ».

Decondé est d'avis « qu'il ne s'agit pas là d'une phlyctène, ni d'un produit de nouvelle formation, ni du développement des glandules muqueuses de Muller ou du corps papillaire d'Eble ». « Ces granulations vésiculeuses proviennent de l'intumescence

pathologique, ou, si l'on veut, d'une altération qualitative et quantitative des petites glandules disséminées sur la surface de la conjonctive palpébrale rétro-tarsienne, et qui ont été signalées par Henle, Spring ». Pour Decondé, la véritable dénomination de ces granulations vésiculeuses, qui caractérisent l'ophtalmie dite militaire, devrait être celle de *glandulo-conjonctivite rétro-tarsienne*.

Un an après le mémoire de Decondé, **Hairion** [39], professeur à la Faculté de médecine de Louvain, dans un important travail sur le même sujet, déclare que, sous le nom générique de granulations palpébrales, on a confondu divers états pathologiques de la conjonctive, essentiellement différents. Pour lui cette expression de granulations palpébrales résume toutes les altérations organiques susceptibles de donner à la conjonctive des paupières un aspect rugueux.

L'étude de leur organisation intime permet de les diviser en : granulations *papillaires*, *vésiculeuses*, *végétantes* et *inodulaires*.

a). Les *granulations papillaires* sont formées par les papilles de la conjonctive, amenées par l'inflammation à un état d'engorgement ou d'hypertrophie. Elles ont l'aspect de petits grains rougeâtres, très rapprochés les uns des autres, égaux en volume et en hauteur, appréciables à l'œil nu sur la conjonctive tarsienne seulement.

b). Les *granulations vésiculeuses*, encore appelées gr. kystiques ou gr. cysto-plastiques, sont un produit de formation nouvelle, propre à la conjonctive, et sans analogue dans l'économie.

Elles sont constituées par de petits kystes développés dans l'épaisseur de cette membrane, et siégeant surtout au niveau de sa portion rétro-tarsienne. Vues au microscope, ces granulations vésiculeuses présentent la structure suivante : En allant de

dehors en dedans, on trouve «une couche d'épithélium, quelques fibres cellulaires appartenant probablement au chorion de la conjonctive, des fibres à l'état rudimentaire, une couche épaisse de tissu constituant la paroi du kyste, et, dans l'intérieur de celui-ci, une matière de consistance caséeuse, formée entièrement de cellules dont quelques-unes ont des noyaux, et les autres n'en ont pas ».

Hairion [68], dans un autre mémoire qu'il a publié en 1870, précise l'origine histologique de ces *granulations kystiques* ; « on peut indifféremment admettre, dit-il, qu'elles prennent naissance dans les cellules plasmatiques du tissu conjonctif, ou qu'elles se développent aux dépens d'un cytoblastème ». Au point de vue de leur évolution, ces granulations passent par trois périodes : dans la première, les vésicules sont transparentes et non vascularisées ; dans la seconde, elles sont opaques et vascularisées ; dans la troisième enfin, elles sont transformées en petites masses, rougeâtres, molles et charnues, tumeur cellulo-vasculaire. La transformation de la vésicule en tumeur solide se fait par l'organisation du liquide plastique amené dans son intérieur par l'inflammation de ses parois.

Les granulations vésiculeuses ne sont pas toutes visibles à l'œil nu ; la loupe ou le microscope permet d'en découvrir un certain nombre sur des conjonctives paraissant guéries : ce sont là les fameuses *granulations latentes* de Hairion, qui ont valu à ce médecin tant d'attaques et tant de polémiques de la part de Thiry, Wleminckx, etc.

c) Les *granulations végétantes*, encore appelées gr. charnues, cellulo-vasculaires ou fibro-plastiques, ont l'aspect de petites végétations charnues. Elles sont de deux espèces : les unes se présentent comme dernier terme de la période ascendante de la granulation vésiculeuse ; les autres sont de véritables bourgeons charnus, se développant sur des points ulcérés de la conjonctive arrivés à la période de réparation. Au microscope, ces gra-

nulations apparaissent comme constituées par « du tissu cellulaire à tous les degrés de formation (cellules arrondies, cellules fusiformes, fibres incomplètement formées), et par beaucoup de vaisseaux. Quand le processus inflammatoire est tombé, les fibres sont plus nombreuses, il y a moins de vaisseaux, et il existe une couche plus ou moins épaisse d'épithélium. Plus tard on ne trouve que des fibres denses et serrées et peu de vaisseaux. Souvent le cartilage tarse est envahi ; il s'enflamme, se ramollit et se déforme ».

d) Les *granulations inodulaires* ou fibreuses sont composées de tissu cicatriciel. Elles sont d'un blanc jaunâtre, de volume et de forme variables, dures, résistantes et criant sous l'instrument tranchant.

« Les granulations papillaires, végétantes et fibreuses se présentent, dit Hairion, comme un des résultats plus ou moins immédiats de l'inflammation.

Les granulations vésiculeuses, au contraire, sont le fait d'un travail lent, insidieux, qui n'a rien de commun avec l'inflammation, travail spécial dans sa nature, comme l'est la cause qui le détermine, et comme le sont les produits pathologiques qui en naissent ».

A peu près à la même époque où paraissaient les recherches de Decondé et de Hairion, un autre auteur belge, le professeur **Thiry** [36], émettait sur les granulations une nouvelle théorie, de nouvelles idées, qui eurent alors un grand retentissement, et qui suscitèrent de nombreuses polémiques.

Les idées de Thiry sont développées dans un certain nombre de mémoires ; on trouve tout d'abord un travail de **Thiry** [36] lui-même, paru en 1849 ; puis un long et important mémoire de **J. Crocq** [37], un élève de Thiry ; enfin, il existe encore sur ce sujet un certain nombre de travaux moins importants parmi lesquels je citerai ceux de Hanoteau [34] et de **P. Delvaux** [46].

Jusqu'à Thiry, les granulations palpébrales étaient considérées par la plupart des auteurs comme de simples hypertrophies d'éléments normaux de la conjonctive. Pour les uns (Decondé, Hairion), cette hypertrophie portait sur les glandules muqueuses ; pour d'autres (Fallot, Vallez, Cunier), elle portait sur les papilles conjonctivales, pour quelques-uns enfin sur les follicules. Thiry déclare que cette conception des granulations est absolument fausse.

Il existe bien des hypertrophies de ces divers éléments de la conjonctive, mais ce ne sont pas là des granulations véritables, ce sont de fausses granulations consécutives à des ophtalmies catarrhales, scrofuleuses, etc. La vraie granulation n'est pas formée aux dépens d'un élément normal, « d'un germe anatomique préexistant » de la conjonctive ; elle naît de toute pièce dans cette muqueuse : c'est donc, comme le dit Delvaux, un *néoplasme*, un *corps hétérologue*.

Thiry, généralisant sa conception des granulations, identifie ensuite les granulations palpébrales avec les productions granuleuses que l'on observe au col utérin chez la femme, ou au niveau de l'urèthre chez l'homme. Il déclare que toutes ces granulations ont la même structure, la même nature intime. Elles sont toutes causées par le virus blennorrhagique. Comme conséquence, Thiry proclame hautement l'identité de l'ophtalmie militaire contagieuse et de l'ophtalmie blennorrhagique.

Les granulations sont donc, pour Thiry, « une production toute nouvelle, spéciale, contagieuse, identique sur toutes les muqueuses, transmissible de l'une à l'autre par voie de contagion et sans analogue dans l'économie ».

Vues au microscope, ces granulations, qu'elles siègent à la conjonctive ou au col utérin, « sont formées d'un lacis vasculaire très serré, soutenu par une substance charnue : c'est donc un tissu vasculo-charnu. Lorsqu'elles sont anciennes, elles sont moins acuminées, elles sont plus organisées, et à leurs sommets

on rencontre quelques cellules d'épithélium proprement dit ; les granulations jeunes en sont dépourvues, ce qui explique leur saignement facile. » Cette description anatomique est fort sommaire et peu nette ; elle n'est pas très éclairée par les quelques lignes suivantes, que je trouve dans une publication de Thiry : « On rencontre dans les granulations bien développées, dit-il, des cellules épithéliales très abondantes à noyaux très distincts, des globules purulents, des cellules allongées par les deux bouts, des faisceaux de tissu cellulaire de nouvelle formation, et des vaisseaux. » Enfin on trouve, dans un travail de Delvaux, une description anatomo-pathologique qui n'est guère plus claire que les précédentes. Les granulations, dit-il, sont formées « par des faisceaux de fibres parallèles reposant sur une surface chagrinée, des vaisseaux, des globules de sang, de mucus et de pus ; il n'y a pas de cellules épithéliales. » Il n'a jamais aperçu de traces de follicules ou de papilles.

Si l'on passe, maintenant, à l'étude du développement des granulations, telle qu'on la trouve longuement développée dans le mémoire de J. Crocq, on voit le même trouble et le même vague dans la description. Voici, rapporté *in extenso*, le principal passage : « Cette production nouvelle, de nature inflammatoire, mais de nature inflammatoire spéciale, prend son origine dans les dernières ramifications capillaires de la conjonctive ; la partie vasculaire de cette muqueuse peut donc en être considérée comme le siège ou le point de départ obligé. Ces capillaires, dont la loupe ne laisse apercevoir que les extrémités d'origine, se réunissent aussitôt, s'anastomosent en divers sens et finissent par donner cet aspect tout particulier à la muqueuse conjonctivale. C'est en se réunissant, en se confondant de la sorte, que ces capillaires forment, sous l'influence d'un travail phlegmasique spécial, cette production que nous nommons granulation. »

On voit, en somme, que, si Thiry a eu le tort, bien pardonnable à son époque de donner des descriptions anatomo-patho-

logiques insuffisantes, et d'établir certains rapprochements condamnés aujourd'hui, il a eu cependant, le grand mérite d'émettre une théorie nouvelle, intéressante à bien des points de vue, d'établir et de proclamer hautement que la granulation vraie est une véritable néoplasie.

Je dois reconnaître cependant que cette théorie rencontra de nombreux adversaires : elle fut surtout combattue par **Warlomont** [47], qui consacra, à la réfuter, un long article des *Annales d'Oculistique*, et elle ne paraît pas avoir été acceptée par la majorité des ophtalmologistes de l'époque.

En même temps que paraissaient en Belgique les travaux importants qui viennent d'être analysés, de nombreux chercheurs se mettaient à l'œuvre en Autriche et ne tardaient pas à faire paraître un certain nombre de publications fort intéressantes que je vais étudier maintenant.

Les travaux de **Arlt** [38] sont les premiers en date (1850) ; ils ont eu un grand retentissement.

Pour Arlt, le *trachoma* (*aspritudo conjunctivæ*) est une maladie spéciale de la conjonctive que caractérise l'état inégal, rugueux de cette membrane. Il ne faut pas la confondre avec les granulations et les fongosités qui se forment à la surface de la conjonctive dans le cours des inflammations blennorrhéiques, à l'état aigu ou chronique. Ce trachoma est surtout caractérisé par le dépôt d'un *blastème organisable* dans la conjonctive et les tissus profonds, avec intégrité de l'épithélium. On pourrait donc donner à la maladie le nom de *conjonctivite plastique*, en réservant le nom de *conjonctivite croupale*, à la diphtérite, d'ailleurs si rare, de la muqueuse oculaire.

Arlt décrit trois stades ou degrés dans le trachoma.

1er *degré*. — C'est la période *d'infiltration superficielle et de dépôt plastique*. Sur la face interne des tarses on voit apparaître de petites vésicules miliaires, transparentes ou légèrement jau-

nâtres, s'affaissant quand on les rompt, puis se remplissant de nouveau ; dans l'intervalle de ces vésicules la conjonctive est très peu injectée ; il n'y a pas d'augmentation ou de modification de la sécrétion conjonctivale. Le contenu plastique de ces vésicules s'épanche au-dessous de l'épithélium. L'épanchement du blastème se fait très lentement d'ordinaire ; parfois cependant, il se fait rapidement et détermine tous les symptômes d'une ophtalmie catarrhale (conjonctive vascularisée et œdématiée, sécrétion de larmes et de mucus, photophobie, douleur, etc...). Mais bientôt ces vésicules grossissent, deviennent plus jaunes, moins transparentes, et leur contenu finit par se concréter : elles se changent alors en véritables granulations solides, adhérentes par une large base à la conjonctive voisine, et surtout nombreuses dans le cul-de-sac supérieur. La muqueuse, dans l'intervalle des granulations, est vivement injectée, et l'on voit des vaisseaux très fins se diriger de la base au sommet de ces petites élevures. Vus au microscope, ces grains solides ne sont autre chose « qu'une masse gélatineuse qui paraît composée uniquement de cellules épithéliales ; cependant, à leur base, il se forme, peu à peu, des fibres de tissu cellulaire ». Ces granulations peuvent se résorber et la conjonctive peut revenir à son état normal.

2e *degré.* — C'est la période d'*infiltration profonde.* L'exsudation plastique n'est pas seulement déposée dans les couches superficielles de la conjonctive, mais elle pénètre dans l'épaisseur de cette membrane, et jusque dans les parties fibreuses des paupières.

3e *degré.* — C'est la période de *rétraction et de froncement du blastème exsudé et des tissus qu'il a pénétrés.* C'est la période des complications du trachoma, l'entropion, le trichiasis, le xérosis, et surtout le pannus « qui n'est pas le produit d'une irritation mécanique de la cornée, mais bien l'envahissement de cette membrane par les granulations ».

A cette période, la conjonctive a un aspect inégal et tacheté ; elle est traversée par des bandes tendineuses entre lesquelles on voit des saillies et des enfoncements nombreux. Les saillies appartiennent au corps papillaire hypertrophié ou hyperémié ou bien à des vestiges du dépôt granuleux ; les enfoncements tiennent à ce que l'épithélium, déposé en abondance dans les granulations plastiques, est éliminé, et que le corps papillaire comprimé se trouve au fond de l'érosion qui en résulte.

En même temps que paraissait à Prague le travail de Arlt, paraissait à Vienne, une brochure de **Ignaz Gulz** [40], fort intéressante à bien des points de vue.

Pour Gulz, le trachome est un processus de la conjonctive dans lequel se manifeste, sous l'épithélium conjonctival, l'exsudation d'un produit visqueux, gélatineux, susceptible de déterminer des productions affectant la forme de petites masses circonscrites (vésicules, tubercules) ; cette infiltration peut aussi s'étendre à toute la profondeur de la conjonctive. Ce processus marche très lentement, sans phénomènes de réaction remarquables ; parfois cependant il s'annonce avec beaucoup de violence et s'accompagne de phénomènes dangereux pour la vision.

Gulz admet deux espèces de trachome, selon que l'exsudation se présente sous forme de granulations, ou selon qu'il y a infiltration dans le parenchyme,

Ce processus d'exsudation qui cause le trachome, dépend d'une cause interne, de l'altération de la crase du sang. Les circonstances extérieures n'influent sur la marche du trachome que lorsqu'elles exercent une influence déterminée sur la crase du sang.

Emanuel Seidl [41], dans un travail sur l'ophtalmie granuleuse dite d'Egypte, paru à Vienne en 1850, émet les idées suivantes sur le trachome.

Pour Seidl, le processus granuleux présente dans sa marche

trois stades, le stade congestif, le stade de la stase inflammatoire et de l'exsudation, et le stade de la métamorphose qu'éprouve le liquide exsudé.

D'après l'auteur, le liquide sécrété dans le second stade, examiné au microscope, est formé d'un fluide transparent, de mucus qui est coagulé par l'acide acétique, de cellules épithéliales et de quelques cellules de pus. Ce liquide exsudé se transforme en granulations Ces granulations ont leur siège dans le tissu cellulaire qui environne le corps papillaire. Vues au microscope, elles laissent apercevoir «des cellules agrandies et caudées, présentant des fibres distinctes qui reposent sur des vaisseaux capillaires nombreux, la plupart gonflés de sang, ou sur leurs branches, qui sont plusieurs fois entrelacées et comme pelotonnées ».

Trois ans après les mémoires de Arlt, de Gulz et de Seidl, **Wotypka** [42] fait paraître à Vienne un travail sur la *conjonctivite contagieuse.*

Pour Wotypka, le trachome est un processus d'exsudation, d'abord borné à la conjonctive palpébrale, s'étendant dans des cas plus rares à la sclérotique et à la cornée, et auquel prennent part les tissus voisins, tarses, pli semi-lunaire, couche conjonctivale profonde, corps papillaire. Cette exsudation des produits morbides a lieu sous l'épithélium conjonctival et dans les couches du tissu cellulaire ; elle détermine la production de granulations. L'exsudat, en effet, est susceptible de s'organiser, sans toutefois y parvenir toujours. Cette exsudation n'est pas déterminée par une cause externe, bien qu'une cause de cette nature puisse en favoriser le développement ; elle dépend d'une cause interne liée à une altération du sang. «Cette altération du sang est due soit à l'imperfection de sa constitution chimique, soit à son mélange avec des substances étrangères qui ne sont pas douées d'un degré suffisant de vitalité, d'où résulte une dyscrasie qui

prédispose au trachome et qui se rapproche, en plusieurs points, de la dyscrasie tuberculeuse ».

On voit, en somme, que les idées développées par Wotypka se rapprochent beaucoup de celles émises par Gulz et par Seidl; on va voir qu'elles ont aussi bien des points communs avec celles de Van Roosbroeck, qui vont être maintenant analysées.

Van Roosbroeck [43, 44, 60] a développé sa manière de voir dans une série de publications qu'il a résumées dans son *Traité des maladies des yeux*. Après avoir fait de nombreux examens microscopiques, il est arrivé à l'opinion suivante :

La couche superficielle des granulations est formée d'épithélium pavimenteux qui manque complètement là où les granulations sont le plus développées. La masse granuleuse, depuis la surface recouverte par l'épithélium jusqu'à la conjonctive elle-même, n'est composée que d'une matière grenue, amorphe, tout à fait analogue à celle qu'on rencontre entre les fibres du tissu cellulaire qui entre dans la composition de tous les organes. Aucune trace d'organisation, ni cellules, ni la moindre apparence de fibres ne s'y font remarquer ; çà et là on y découvre quelques globules de pus parfaitement distincts de la matière grenue, amorphe, constituant la masse granuleuse. Cette matière se laisse enlever couche par couche, présentant partout et toujours les mêmes caractères. La couche la plus profonde, celle qui touche au tissu de la conjonctive, ne peut pas être enlevée sans enlever en même temps une partie de la couche elle-même. Dès ce moment, entre la matière amorphe caractéristique, on découvre en même temps les fibres de tissu cellulaire appartenant à la conjonctive et même quelques cryptes muqueux.

Pour Van Roosbroeck, les granulations ne sont donc composées d'aucun des éléments indiqués par les auteurs, mais elles sont uniquement formées par de la fibrine provenant du plasma du sang qui transsude à travers les parois des vaisseaux capillaires

et se répand entre la conjonctive proprement dite et l'épithélium qui la recouvre. Cette fibrine, au bout d'un temps plus ou moins long, se coagule, se consolide et forme ce qu'on appelle les granulations. Quand les granulations sont récentes, la fibrine est encore mélangée à du sérum, elle n'est qu'imparfaitement coagulée : c'est à cette époque qu'elles sont spongieuses et molles. Plus tard, à mesure qu'elles sont plus anciennes, elles deviennent de plus en plus dures, parce que la fibrine se coagule, se resserre, se consolide et se sépare de plus en plus du sérum avec lequel elle était primitivement mélangée. Elles peuvent ainsi passer par différents degrés de dureté, sans pour cela changer de nature, ni renfermer d'autres éléments que ceux qui viennent d'être indiqués.

Van Roosbroeck insiste, d'autre part, sur ce fait que la nature des granulations est toujours la même, quel que soit le point de la conjonctive sur lequel on les rencontre ; la diversité de leur aspect et leur nombre variable suivant les régions, ne peuvent dépendre que de la différence de structure que la conjonctive présente dans ces différentes régions.

Les idées développées par Van Roosbroeck furent vivement combattues par Van Kempen qui, en s'appuyant sur des considérations d'ordre théorique bien plus que sur des faits, essaya de démontrer qu'elles étaient « tout à fait contraires aux lois d'une saine physiologie pathologique et à l'observation. »

Pour J. Piltz (1854) [51], les granulations sont encore produites par une exsudation du plasma du sang. «Le développement des petites tumeurs du trachome résulte d'un travail morbide de la conjonctive qui, en général, ne se différencie en rien de celui qui constitue l'inflammation, et qui détermine sur cette membrane une série de modifications locales. La substance gélatineuse exsudée dans ce travail inflammatoire, plus ou moins solide, transparente, semblable à de la fibrine coagulée et qui

lui est vraisemblablement identique, devient diaphane par l'acide acétique, l'ammoniaque et d'autres alcalis caustiques. Elle renferme un nombre plus ou moins considérable de granules moléculaires, qui sont formés de protéine modifiée ou de graisse et qu'il faut, sans aucun doute, considérer comme le cytoblastème solide du cancer. Cette infiltration gélatineuse éprouve des métamorphoses semblables à celles qui se produisent dans les exsudats de la pneumonie chronique. C'est ce produit qui sert de noyau à la granulation trachomateuse qui, d'abord semi-transparente et peu consistante, acquiert plus tard une plus grande solidité, devient grise et est constituée par du tissu cellulaire et des fibres élastiques. » Le développement de cette substance, convenablement apprécié, ajoute Piltz, prouve son identité avec le travail de l'inflammation simple.

En 1858, dans un mémoire sur la nature de l'ophtalmie d'Egypte, **F. Pauli** (de Landau) [54] admet que cette maladie consiste dans un exanthème vésiculeux de la conjonctive, ressemblant à l'eczéma et sous certains rapports à la gale. La dégénérescence primitivement vésiculeuse peut aboutir à des végétations fongueuses, sarcomateuses, ou devenir dure, fibreuse, calleuse. Pour l'auteur, la cause de la maladie est un élément contagieux animé.

Pour **Sichel** [48, 73], les granulations sont, suivant les cas, une altération anatomique du corps papillaire de la conjonctive palpébrale, ou bien un produit d'exsudation anormale dans les différentes couches de cette membrane et jusque dans le tarse ; parfois enfin, ces deux états pathologiques peuvent être réunis.

En 1859, eut lieu devant l'*Académie de médecine de Belgique* [55] une importante discussion sur toutes les questions se rattachant à l'étude des granulations. Cette discussion se continua pendant sept séances, du 30 décembre 1858 au 28 mai

1859 ; le compte rendu détaillé publié par les *Annales d'Oculistique* ne renferme pas moins de 308 pages de ce journal. A cette discussion prirent part *Vleminckx*, *Hairion*, *Warlomont*, *Seutin*, *Thiry*, *Gouzée*, *Fallot*, *Decaisne*, *Crocq*, *Didot* etc... Je ne résumerai pas les nombreuses opinions qui y furent développées, car les orateurs que je viens de citer ne firent, pour la plupart, que reproduire leurs idées personnelles qui ont été déjà analysées, ou rappeler des données qui ont été déjà rapportées. Toutefois je conseille vivement la lecture de cette importante et intéressante discussion académique, à tous ceux qui veulent se livrer à une étude approfondie de la conjonctivite granuleuse : ils y trouveront une mine presque inépuisable de documents, surtout au sujet de l'historique, de l'étiologie et de la nature de la maladie.

Les années qui suivirent cette importante discussion, jusqu'en 1868, furent peu riches en productions originales sur l'anatomie pathologique de la conjonctivite granuleuse. Les quelques travaux que j'ai pu recueillir ne sont, en effet, que la reproduction des recherches antérieures, ou bien que des articles extraits des traités d'ophtalmologie de l'époque.

Aussi je crois inutile de les rapporter et je renvoie le lecteur aux Traités de Deval (1862) [58], de de Wecker (1864) [61], de Fano (1866) [63], de Galezowski (1872) [69], etc..,, à l'article de Gosselin [52, 64], paru en 1866, dans le *Nouveau Dictionnaire de Médecine et de Chirurgie pratiques*.

En 1868, on trouve dans un article de **Mannhardt** [65], paru dans les *Archives d'ophtalmologie de de Græfe*, les renseignements suivants sur les granulations.

Le trachome, l'ophtalmie d'Egypte ou l'ophtalmie militaire, est une affection de la conjonctive, locale, spécifique, *sui generis*, ne se propageant que d'œil à œil et reproduisant toujours le trachome. La lésion anatomique du trachome consiste dans une

dégénération verruqueuse de la conjonctive, limitée aux endroits où cette muqueuse est pourvue de papilles. Le développement en est essentiellement chronique. L'état aigu provient de causes étrangères.

L'auteur distingue dans le trachome, tout d'abord l'inflammation ou le gonflement hypertrophique des papilles, se développant après le catarrhe, la diphtérie et la blennorrhée, ensuite le trachome d'Arlt ou trachome granuleux, non contagieux, mais d'origine miasmatique. Il propose de réserver le nom d'ophtalmie d'Egypte au trachome papillaire.

Wolfring [66], dans un article paru la même année dans les mêmes *Archives*, soutient que la conjonctivite granuleuse n'a rien de spécifique ; les formes variées du trachome ne différeraient entre elles que par des apparences extérieures, le processus morbide qui le produit étant le même dans tous les cas. En effet, dit-il, « le tissu de la conjonctive ne montre qu'un processus pathologique semblable, depuis la simple hyperémie jusqu'aux altérations les plus profondes du trachome diffus. Ce ne sont que des degrés d'un même mode de développement : surabondance de sang dans les vaisseaux, transsudations et exsudations œdémateuses, puis infiltration du tissu par des éléments lymphoïdes et sécrétion augmentée, tant de la conjonctive que de ses glandes. Cet état peut regresser entièrement ou produire des changements plus ou moins persistants qui entretiennent l'inflammation et provoquent une dégénérescence plus étendue, se montrant surtout à découvert après cessation de l'inflammation, et apparaissant comme de nouvelles formes de la maladie ».

Cette infiltration, par les éléments lymphoïdes dont on vient de parler, rend le tissu de la conjonctive analogue au tissu adénoïde et développe çà et là des corps ronds analogues aux follicules lymphoïdes d'autres organes. Ces follicules sont séparés très incomplètement du reste du tissu infiltré par quelques couches

de faisceaux plats de tissu connectif; souvent même, ces faisceaux manquent, et la substance folliculaire passe insensiblement au tissu adénoïde environnant. Les vaisseaux se comportent de la même façon que pour les follicules lymphatiques de l'intestin : les plus gros vaisseaux se trouvent à la surface ; à l'intérieur il n'y a qu'un réseau très espacé. En enlevant, au moyen d'un pinceau, les éléments lymphoïdes sur de fines coupes de trachome, on trouve une structure réticulaire des faisceaux du tissu connectif.

L'auteur ajoute, enfin, que la structure des granulations vésiculeuses est la même que celle des granulations dures, avec cette différence qu'elles sont superficielles, sous-épithéliales, et contiennent moins de corps lymphatiques noyés dans un liquide plus séreux se prenant souvent en masse gélatineuse.

En 1869, dans les *Archives d'ophtalmologie de de Græfe*, **Blumberg** (de Tiflis) [67] publie un travail sur « le trachome au point de vue cellulo-pathologique ».

Pour cet auteur, le substratum anatomique du trachome est formé par des hyperplasies circonscrites des cellules lymphoïdes qui existent normalement dans la conjonctive ; c'est donc un trachome folliculaire. « A la suite de la pression produite par cette hyperplasie, il se forme des gerçures, les vaisseaux sanguins à l'intérieur du follicule s'atrophient, et, par le manque d'apport sanguin, le contenu subit une métamorphose regressive ». On peut distinguer quatre stades dans l'évolution du trachome.

a) Stade de développement hyperplasique jusqu'à formation complète du follicule trachomateux.

b) Stade d'induration graisseuse du contenu, des cellules lymphoïdes qui forment les follicules trachomateux, ce qui les fait ressembler au œufs de grenouille et au frai de poisson.

c) Stade de processus athéromateux dans lequel l'intérieur du follicule ressemble au tubercule jaune.

d). Stade de destruction, de formation de tissu connectif et de cicatrices, entraînant la production d'entropion, de trichiasis, de pannus.

« En admettant avec Von Recklingausen, Billroth, Tomsa, dit l'auteur, une communication des vaisseaux lymphatiques avec les mailles du tissu conjonctif réticulaire, on s'explique l'accumulation des cellules lymphoïdes par la faiblesse du tissu connectif. Celui-ci se laissant distendre par la pression du courant lymphatique, les cellules lymphoïdes s'arrêtent dans la dilatation et forment ainsi la granulation ».

Pour l'auteur, la cause de la maladie est donc un affaiblissement et une diminution de résistance du tissu fondamental de la conjonctive. Cette diminution de résistance est favorisée par certains états généraux (scrofulose, tuberculose, etc.), par certaines conditions hygiéniques mauvaises (guerres, famines, air confiné, etc.), enfin par certaines affections de la conjonctive devenues chroniques.

La conséquence thérapeutique de cette manière de voir découle d'elle-même. Il faut provoquer et favoriser la résorption du contenu des follicules trachomateux d'une part, et augmenter la résistance du tissu d'autre part. On remplit cette double indication par des moyens locaux et généraux. Le traitement local consiste à pratiquer des cautérisations *superficielles*, non destructives, ce qui augmente l'échange des matériaux, la résorption du tissu morbide, et améliore la nutrition des éléments du tissu connectif. Le traitement général consiste à relever les forces du malade (hygiène, nourriture, etc.)

En 1870, **Hairion** [68] publie, dans les *Annales d'oculistique*, un mémoire sur les granulations palpébrales. Il reproduit et développe les mêmes idées qu'il avait émises dans son travail de 1850, qui a été déjà longuement analysé [39].

III. — Période actuelle

Avec l'année 1874 on entre dans une troisième période de cet historique. La première période a été caractérisée par l'absence à peu près complète d'études anatomo-pathologiques sérieuses sur les granulations ; la deuxième période, par d'assez nombreuses études sur ce sujet, la plupart fort incomplètes et fort peu scientifiques, quelques-unes cependant déjà fort remarquables. Avec la troisième période on entre dans la phase des recherches micrographiques sérieuses et approfondies, qui ne tarderont pas à être complétées par des études microbiologiques sur les granulations.

A. Remy [71] ouvre cette troisième période avec un mémoire sur « l'examen microscopique de granulations oculaires ». Ce travail, un peu diffus, manque peut-être de clarté, mais renferme cependant des renseignements très intéressants.

Pour Remy la conjonctivite granuleuse est constituée par une infiltration très serrée des couches superficielles de la conjonctivite qui sont bourrées de cellules jeunes ; sur cette infiltration diffuse se greffent des papilles composées des mêmes éléments ; le tout est recouvert par un épithélium. Voyons maintenant les détails de chacune de ces parties constituantes du trachome.

Examinons tout d'abord les lésions des couches superficielles de la conjonctive. Elles sont infiltrées de cellules jeunes ; sur un fragment de tissu malade fraichement enlevé, on voit que ces cellules sont arrondies, granuleuses, de coloration assez foncée, contenant un ou plusieurs nucléoles (jusqu'à 8 à 10) renfermés au milieu d'une masse volumineuse de protoplasma qu'on ne peut plus distinguer sur des préparations datant de quelques heures. Ces cellules sont quelquefois animées de mouvements amiboïdes. Si l'on examine des coupes provenant de pièces

fixées par le liquide de Muller, on n'aperçoit que les noyaux des cellules, le protoplasma semble avoir disparu. Ces noyaux sont très nombreux et très serrés les uns contre les autres.

La couche ainsi formée par cet amas de jeunes cellules tranche sur les parties profondes de la conjonctive formées de tissu conjonctif. D'ailleurs, l'aspect de cette couche varie suivant qu'on examine les parties superficielles ou celles qui sont au-dessous. Profondément, les noyaux des cellules deviennent plus rares, et l'on voit apparaître des travées de tissu connectif qui sont de plus en plus nombreuses au fur et à mesure qu'on se rapproche des parties profondes de la coupe ; on finit même par ne voir que quelques cellules noyées au milieu des faisceaux fibrillaires. Les vaisseaux sont très nombreux dans cette couche de transition, et semblent indiquer que c'est là surtout que se fait la prolifération des cellules aux dépens du tissu connectif.

Sur la couche d'infiltration diffuse de la conjonctive, qui forme le fond même du tissu granuleux, se trouvent les papilles conjonctivales qui sont plus ou moins hypertrophiées et déformées. La structure de ces papilles ne diffère nullement de la couche sur laquelle elles reposent ; les cellules jeunes y sont si serrées et si tassées que ce n'est qu'avec beaucoup d'attention qu'on peut apercevoir les vaisseaux et la fine trame de tissu conjonctif qui les supporte.

Toute la surface des granulations est recouverte par une couche épithéliale formée de cellules cylindriques, très caduques, et manquant généralement à l'extrémité libre des papilles.

Remy fait en outre observer que les papilles appliquées les unes contre les autres laissent entre elles des espaces libres qui semblent des culs-de-sac glandulaires tapissés de cellules cylindriques ; mais, fait important à opposer aux idées qu'Iwanoff [80] a développées plus tard, ce n'est là qu'une illusion, et ces culs-de-sac ne sont pas de véritables glandes. D'ailleurs, rien n'indique que les granulations sont une production de nature glandulaire.

Dans le même volume du *Recueil d'ophtalmologie* qui contient le mémoire de Rémy, a paru une courte note de **Parker** [72] que je reproduis *in extenso*. « En soumettant à l'examen microscopique des granulations extirpées sur un malade, dit Parker, j'ai trouvé la conjonctive fortement congestionnée, les petits vaisseaux complètement remplis de globules rouges (hématies), et un grand nombre de petits abcès répandus, non seulement à la surface de la conjonctive, mais aussi dans sa profondeur, dans le voisinage du soi-disant cartilage de la paupière ».

Del Monte [75], dans ses « Ecrits variés de médecine et d'oculistique », déclare que « sur des grains de trachome frais et intacts pris sur la portion réfléchie de la conjonctive d'yeux vivants, il a reconnu la structure des lymphomes de Wirchow ».

Dans les *Annales italiennes d'Ophtalmologie*, de 1874, **Morano** [74] a publié un mémoire sur le lymphome de la conjonctive oculaire.

L'auteur a divisé son travail en trois parties : une première partie est consacrée à l'histologie des follicules conjonctivaux des animaux ; une seconde partie traite de l'embryogénie et de l'anatomie comparées de ces follicules ; enfin, dans la troisième partie, sont étudiées les néoplasies folliculaires de la conjonctive humaine (trachome ou lymphome).

Morano conclut de ses recherches, qui ont porté sur 385 yeux d'animaux, à la nature physiologique des follicules observés chez les animaux, mais il nie qu'ils existent dans la conjonctive humaine à l'état normal. Jamais la muqueuse saine de l'œil humain ne présente, ni les plaques folliculaires diffuses, ni les follicules proprement dits, ni même du véritable tissu adénoïde. Ce qui existe dans la conjonctive humaine, ce sont les corpuscules du tissu connectif munis de prolongements ; dans la portion réfléchie de la muqueuse, ces corpuscules forment un réseau très abondant qui rappelle, en quelque sorte, la structure du tissu adénoïde diffus.

De plus, l'étude du développement de la muqueuse oculo-palpébrale démontre que, chez l'homme aussi bien que chez les mammifères, elle provient d'un même tissu germinal embryonnaire. Ce tissu prend, chez l'homme, un caractère plus fibrillaire, mais les différences qu'il présente avec le tissu conjonctival des animaux ne sont que graduelles et non essentielles. Il jouit, comme toutes les variétés de tissu connectif, d'une activité nutritive et formative plus ou moins considérable et susceptible de s'exagérer dans certaines conditions. Une pareille exagération fonctionnelle produite par des causes d'irritation externe peut modifier le caractère histologique de la muqueuse, de manière à la ramener vers un état qui existe normalement chez les mammifères. Soit par migration des leucocytes sortis des vaisseaux sanguins engorgés, soit par prolifération des éléments les plus jeunes du tissu connectif, probablement par ces deux moyens réunis, la conjonctive humaine peut devenir alors le siége, non seulement d'un état inflammatoire, mais de véritables néoplasies localisées.

Quand la chaîne de ces processus morbides aboutit à la formation de lymphômes, la parenté originelle des tissus oblige de considérer ces amas de leucocytes et de tissu adénoïde, comme des analogues de follicules normalement existant chez les animaux. L'abondance des corpuscules de tissu connectif, l'activité nutritive plus considérable dans la portion réfléchie, moindre dans la portion tarsale et surtout périphérique, sont en rapport avec le développement différent que prennent les granulations pathologiques de ces diverses régions conjonctivales, mais sans qu'il existe de différences essentielles.

D'autre part, quoi qu'il en soit de la parenté embryologique, on peut distinguer trois phases dans le développement de chaque nodule.

a). Phase inflammatoire ; gonflement et trouble des fibrilles connectives et des corpuscules.

b). Période d'état, pendant laquelle les éléments du tissu muqueux se multiplient ainsi que les capillaires, de la périphérie au centre du nodule ; il y a accumulation de leucocytes.

c). Phase régressive, pendant laquelle se fait l'absorption des produits pathologiques, souvent précédée de dégénérescence graisseuse du protoplasma. Le réseau connectif hyperplasié se transforme en tissu cicatriciel.

La maladie n'en arrive pas toujours à la troisième phase, car les lymphomes peuvent rester stationnaires à la deuxième phase.

En somme, d'après Morano, le lymphome conjonctival, est une production nouvelle qui résulte de l'hyperplasie des éléments anatomiques préexistant dans le stroma de la conjonctive. C'est une néoplasie, mais « une néoplasie homéoplasique, parce qu'elle représente certains degrés d'évolution des éléments préexistants du tissu normal. Il serait plus plausible de considérer cette néoplasie comme hétérologue au point de vue du temps (hétérochrone), parce que, dans l'étendue de chaque nodule, le tissu conjonctival reprend plus ou moins complètement les caractères de son état embryonnaire ».

A la session de 1878[1] de la Société ophtalmologique de Heidelberg, **Iwanoff** [80] a fait une communication importante sur l'anatomie pathologique du trachome. Il y décrit un élément nouveau, les glandes tubuleuses, qui seraient un des attributs obligés du trachome et la cause de la longue durée de la maladie. En raison de l'importance et de la nouveauté des faits qui sont énoncés dans cette communication, je la résumerai longuement.

Les observations d'Iwanoff ont porté sur 100 paupières supérieures trachomateuses qu'il a examinées en Egypte, en 1876.

[1] L'année précédente, Kuhnt [77] avait présenté au congrès d'Heidelberg des préparations montrant, dans une conjonctive humaine pathologique, des formations ressemblant à des glandes.

Sur 100 de ces paupières, 70 portaient des glandes tubuleuses, à divers degrés de développement, et en nombre variable, depuis quelques douzaines jusqu'à plusieurs centaines. Ces glandes occupaient, ou bien la partie postérieure de la conjonctive parallèlement au pli de transition, ou bien toute la conjonctive palpébrale. Ces glandes se sont donc montrées dans les 7/10e des cas examinés. Mais Iwanoff ne sait pas si elles se montrent à l'état aigu du trachome, avant l'apparition des premières granulations, ou bien si elles ne sont qu'une complication ultérieure de la maladie.

Pour Iwanoff, les granulations n'auraient qu'une existence passagère, les glandes auraient, au contraire, une existence relativement persistante. La granulation trachomateuse apparaît, demeure quelque temps, puis finit par disparaître, tandis que la glande, une fois développée, persiste d'une manière tenace et durable ; ce sont ces glandes qui seraient cause de la longueur du processus et des récidives si souvent observées.

Iwanoff, cependant, ne veut pas amoindrir le rôle des granulations ; mais pour lui, les granulations et les glandes existent côte à côte et ont chacune leur rôle. Les glandes transforment la conjonctive palpébrale, lui donnent une constitution spéciale, et font qu'elle répond à la moindre provocation, même après une guérison apparente, par une nouvelle poussée de granulations.

Une nouvelle preuve de la valeur réelle de ces glandes tubuleuses est fournie par le fait suivant. On sait que les conjonctivites blennorrhagiques aiguës peuvent guérir le trachome ; or dans ces conjonctivites aiguës l'épithélium glandulaire se détruit, la glande se ratatine et disparaît. Ce fait montre bien le rôle important que jouent les glandes dans le trachome, puisque leur disparition s'accompagne de la guérison du trachome.

Après avoir fourni ces quelques données générales sur les glandes tubuleuses du trachome, Iwanoff passe ensuite à leur étude détaillée, que je vais résumer maintenant.

Il a constaté, à la paupière supérieure, l'existence de diverses variétés de glandes.

1° Il a trouvé tout d'abord des glandes formées par de *simples enfoncements superficiels* de la conjonctive, rencontrées sur des yeux normaux en apparence. Ces glandes sont entourées d'un réseau capillaire ; leurs cellules épithéliales présentent de grandes analogies avec les cellules en gobelets décrites par Reich dans la conjonctive normale.

2° A côté de ces glandes, existent des *glandes tubuleuses allongées* qui sont les glandes du trachome.

L'épithélium comprend deux couches de cellules rondes et de cellules cylindriques courbées superficiellement ; la membrane basilaire est très distincte. Le contenu de ces glandes est analogue à celui des glandes de Meibomius. Leur voisinage est fortement infiltré de cellules lymphoïdes, surtout près du conduit excréteur et vers le fond de la glande. Elles siègent dans la couche sous-épithéliale de nouvelle formation de la conjonctive, et ont une épaisseur parfois égale à celle du tarse. Leur nombre varie de 2 à 20 dans la même coupe. On rencontre ces mêmes glandes dans le pannus crassus, dans la couche épaisse de nouvelle formation qui existe entre l'épithélium et la membrane de Bowman. Ce fait démontre qu'elles se forment indépendamment du corps papillaire ou des glandes de la conjonctive, et qu'elles ont une relation étroite avec le processus trachomateux.

3° A côté des deux variétés précédentes de glandes, il existe des *kystes de rétention* qui surviennent à un stade avancé. Les cellules qui entourent les conduits excréteurs se changent en tissu cicatriciel, les compriment, d'où rétention de la sécrétion glandulaire. Cette transformation kystique est assez rare. Le contenu de ces kystes est variable ; tantôt il est normal, mais augmenté, tantôt il est plus liquide, tantôt il est plus épaissi, tantôt il est formé de granulations fines arrangées en couches

concentriques, offrant de grandes analogies avec les corpuscules amyloïdes, sans cependant présenter leur réaction. Quand la distension est très grande, l'épithélium devient pavimenteux à une couche. Enfin, souvent ces glandes sont entourées de vaisseaux, d'une infiltration dense de cellules, telle quelquefois que les analogies avec les granulations trachomateuses sont très grandes.

4° Les *glandes agminées* constituent la quatrième variété de glandes observée par Iwanoff. Elles sont formées par la communication de plusieurs glandes entre elles ; il se constitue, alors, tout un réseau de canalicules revêtus d'épithélium sous la face inférieure du tarse. Dans ces cas il n'est pas rare de voir que les lobules des glandes de Meibomius dirigés vers la conjonctive sont atrophiés.

Enfin Iwanoff, ainsi qu'on l'a vu plus haut, a examiné trois paupières trachomateuses atteintes de blennorrhagie. La conjonctive est infiltrée dans toute son épaisseur par des cellules de pus. Aux endroits où l'infiltration est faible, les cellules purulentes sont groupées surtout autour des glandes dont l'épithélium est altéré. Aux endroits où l'infiltration est plus forte, toute la conjonctive est infiltrée, et l'épithélium glandulaire est changé en vésicules. Quelques glandes même ne sont reconnaissables que par des contours faiblement marqués ; elles finissent, dans ce cas, par se ratatiner et disparaître.

La communication d'Iwanoff qui vient d'être analysée eut un grand retentissement. Dans la discussion qui suivit, Leber [70] émit les idées suivantes.

Leber pense qu'indépendamment des altérations épithéliales du trachome il faut prendre en considération les altérations non moins importantes de la conjonctive. Il estime que la granulation trachomateuse, c'est-à-dire un dépôt formé dans le tissu connectif de la conjonctive, constitue l'altération la plus précoce du trachome, qui se montre quand il n'y a encore aucune altération

réelle de l'épithélium. Cette granulation, examinée à l'état frais, se présente sous l'aspect d'une masse gélatineuse, formée par des cellules rondes emprisonnées dans une substance fondamentale homogène et des capillaires qui existent toujours contrairement à ce qu'a dit Iwanoff. Sur des préparations fraîches, ces cellules paraissent rondes, mais après durcissement par la liqueur de Müller, elles montrent de fins prolongements, très nombreux, ce qui constitue un commencement de tissu réticulé. Plus tard, à la place du follicule trachomateux, on voit des cellules de tissu connectif, fusiformes ou d'autre conformation.

Leber pense que les granulations trachomateuses, primitivement délicates, peuvent résulter plus tard de formations papillaires plus grosses, plus massives, entre lesquelles ont lieu les proliférations épithéliales décrites par Iwanoff, comprenant des cavités dans lesquelles sont enfermés des produits particuliers. Il lui a semblé, du moins, que dans le trachome chronique, les proliférations papillaires massives ne sont pas toujours simplement des grossissements des papilles normales, mais qu'elles s'établissent parfois par une prolifération substantielle de la conjonctive et qu'elles étouffent peu à peu les papilles normales plus fines que l'on peut encore y reconnaître pendant un certain temps.

En même temps qu'Iwanoff faisait sa communication au Congrès de Heidelberg, **Berlin** [81] publiait, dans un journal allemand, une étude sur le même sujet. Dans ce travail il décrivait lui aussi des glandes tubuleuses qu'il avait observées dans la conjonctivite granuleuse. Les deux travaux d'Iwanoff et de Berlin ayant paru le même mois, il est juste d'associer leurs deux noms, et de donner le nom de glandes d'Iwanoff-Berlin aux glandes qu'ils ont si bien décrites.

Berlin a observé ces glandes sur les 3/5e de ses préparations. Il déclare que ce sont bien de véritables productions glandulaires,

et qu'on ne saurait les confondre avec des sillons interpapillaires, car elle se trouvent dans tout leur développement au sein du tissu hyperplasié de la conjonctivite granuleuse. Droites de forme, elles se recourbent et s'élargissent quelque peu vers le cul-de-sac situé au voisinage du tarse ; rarement dédoublées, obliques par rapport à la surface conjonctivale, elles ont de $0^{mm},04$ à $0^{mm},01$ de diamètre. On en compte jusqu'à 22 par 5 millim.. Elles ont un substratum de tissu connectif finement fibrillaire. Leur épithélium, surtout dans leur profondeur, est constitué par deux couches, l'une, externe, de cellules rondes et polyédriques, l'autre, interne, de cellules cylindriques allongées à noyau. Au voisinage des tubuli, on trouve une couche plus ou moins dense de tissu adénoïde, et, quand on examine une conjonctive récemment enflammée, des amas d'éléments lymphoïdes.

Berlin admet que les glandes en question dérivent des sillons et des plis du corps papillaire, par l'augmentation de la masse du tissu adénoïde environnant : ces sillons subissent une prolifération de leurs éléments qui les tranforme en glandes. D'autre part, les vacuoles du tissu propre hypertrophié de la conjonctive doivent être considérées comme une dilatation de ces mêmes glandes à la suite de l'obturation de leur lumière ou d'une activité sécrétoire exagérée. Le contenu de ces vacuoles, finement granulé, n'est que le détritus des cellules épithéliales muqueuses qui lui ont donné naissance. Garnies d'un épithélium analogue à celui des glandes, les parois des vacuoles, comme celles des glandes, peuvent se rapprocher, se souder, et c'est là un mode d'atrophie.

En somme, et pour résumer ces quelques pages, on voit que Iwanoff et Berlin soutiennent que l'essence même du trachome est constituée par des glandes néoformées. On aura l'occasion de voir, par la suite, que cette opinion a été rejetée par la plupart des auteurs. On admet, en effet, qu'il y a eu erreur d'interprétation de la part de Iwanoff et de Berlin. La plupart des produc-

tions qu'ils ont considérées comme de véritables glandes, sont de simples enfoncements de la conjonctive entre les saillies granuleuses; quelques-unes de ces productions, cependant, sont de véritables glandes néoformées, mais elles n'apparaissent qu'à la période d'ulcération des follicules, à un stade avancé de l'affection et non au début : elles ne constituent donc pas l'essence du trachome (voir Raëhlmann [107]).

Jacobson [82], dans un mémoire paru l'année suivante, a bien constaté les enfoncements épithéliaux dont parlent Iwanoff et Berlin, mais il nie qu'ils aient une signification pathognomonique. Voici ce qu'il dit à ce sujet.

«Dans la plupart des cas d'affections trachomateuses, dans environ 70 °/₀ des cas, des formations épithéliales normales, c'est-à-dire des glandes véritables, et de simples enfoncements épithéliaux sous forme de sillons, prolifèrent et s'allongent vers la profondeur. Cette formation est une complication inconstante du processus granuleux et n'a aucune signification pathognomonique, car on la trouve dans des processus néoplasiques très divers, inflammatoires ou non. Plus tard, ces prolongements épithéliaux peuvent subir une dégénérescence cystoïde, et ils constituent alors de petits points jaunâtres visibles à l'œil nu : mais ceci, encore une fois, n'est pas spécial à la conjonctivite granuleuse, c'est seulement l'expression de la marche chronique du processus. C'est donc une simple hypertrophie de formations préexistantes ; il n'y a pas de multiplication véritable des glandes ou des sillons normaux. » Jacobson ne considère pas davantage, comme caractéristique du processus granuleux, la production des glandes agminées d'Iwanoff produites par l'union de plusieurs cylindres épithéliaux.

Dans le même travail, Jacobson s'occupe de l'origine des granulations. Il s'élève contre les idées émises par Sœmich sur la constitution anatomique de ce qu'on est habitué à nommer « gra-

nulation» au point de vue clinique. Pour lui, l'éminence ressemblant à une papille hypertrophiée qui, dans l'opinion de Sœmisch, serait le propre de la conjonctivite granuleuse et que ce dernier range parmi les néoplasies, n'a pas cette signification. En effet, la granulation du clinicien est, d'après Jacobson, le follicule, comme on l'a admis pendant longtemps. Du reste, dit-il, Kœster a prouvé que l'inflammation de la substance adénoïde, quelle qu'en soit la localisation (et la conjonctive normale en est pourvue), a une grande tendance à donner naissance à la formation folliculaire.

Au Congrès d'Amsterdam, de 1879, Sœmisch [83] a étudié la structure de la conjonctivite granuleuse et de la conjonctivite folliculaire.

La *granulation* se développe dans la conjonctive en repoussant devant elle l'épithélium de cette membrane. Quand elle est complètement développée, on y trouve un stroma de tissu connectif dans lequel se ramifient des vaisseaux ainsi que des cellules qui occupent surtout la périphérie de la néoplasie jusque contre la couche épithéliale. Avant d'arriver à son complet développement, elle est plus riche en cellules ; plus tard elle se composera surtout de tissu connectif dont l'évolution subséquente ne laissera qu'un tissu de cicatrice.

Le *follicule* affecte une forme arrondie ; situé contre le revêtement épithélial de la conjonctive, il l'a également soulevée. Il est constitué par un noyau de cellules lymphoïdes, qu'entoure de toutes parts une capsule de cellules connectives, et ne renferme aucun vaisseau : les vaisseaux courent sur la face externe de l'enveloppe fibreuse, mais ne la perforent jamais. Le follicule peut se résorber sans laisser de traces.

Pour Sœmisch, la granulation est une forme *spéciale* à la conjonctivite granuleuse : le follicule, au contraire, tout en arrivant à sa plus complète expression dans la conjonctivite folliculaire, se retrouve dans d'autres états pathologiques de la conjonctive.

En 1881, **Warlomont** [87] rédige l'article « *granulations* » du *Dictionnaire Encyclopédique des Sciences médicales* auquel je renvoie le lecteur, car il ne contient rien d'original et ne fait que résumer les idées admises à cette époque, et principalement celles de l'Ecole belge.

A la séance du 18 septembre 1881, de la Société ophtalmologique de Heidelberg, **Sattler** [86] fit une communication importante sur « la nature du trachome et de quelques autres affections conjonctivales ». Je ne résumerai ici que la partie anatomo-pathologique de ce travail, laissant de côté la partie bactériologique.

Pour Sattler, les granulations constituent un produit spécifique du processus trachomateux ; ces granulations ne sont pas développées aux dépens des follicules, car il « n'existe pas de follicules lymphatiques dans la conjonctive normale de l'homme ». Un grain trachomateux se compose d'un réseau plus ou moins fourni de capillaires à parois délicates et d'une grande quantité de noyaux arrondis ou ovalaires de 5 à 7 μ qui, à l'état frais, sont homogènes, faiblement opaques et à contour visible. Ces noyaux sont inclus dans une substance pâle, finement granulée, où l'on découvre quelques granules foncés. A part les capillaires ci-dessus, on n'aperçoit aucune substance de soutien. Un corps cellulaire périnucléaire n'existe pas ici comme c'est le cas pour les cellules lymphoïdes. La dissociation d'un grain spécifique traité par l'acide osmique à 0,1 °/₀ nous montre que la substance finement granulée qui entoure les noyaux apparaît maintenant sous forme de prolongements fins et courts anastomosés et fixés sur les noyaux. On constate également l'existence d'un fin réticulum qui n'est pas en rapport organique avec les noyaux en question et que l'absence de noyaux propres différencie du réticulum des glandes lymphatiques et de la substance adénoïde de la conjonctive.

Sattler donne aussi quelques renseignements sur les follicules

de la conjonctivite dite folliculaire. Ces follicules se distinguent des grains trachomateux proprement dits par leur position exclusivement superficielle, par une prédominance relative des noyaux intacts ou peu modifiés, et par quelques différences peu accentuées dans les capillaires et la substance de soutien.

Les vaisseaux lymphatiques, tant dans le catarrhe folliculaire que dans le trachome, présentent souvent un infarctus plus ou moins étendu, produit par des éléments qui ressemblent à ceux du tissu conjonctif infiltré et non à ceux des grains trachomateux.

Dans les granulations anciennes, on constate sur quelques vaisseaux, un épaississement irrégulier de l'adventice et une oblitération de la lumière, avec existence peu distincte des noyaux allant jusqu'à la transformation complète en un cordon solide. Ces modifications sont importantes au point de vue de ce qu'on est convenu d'appeler la transformation conjonctive des grains trachomateux qui n'est pas le fait des éléments de ces mêmes grains.

D'autre part, dans des cas avancés, il n'est pas rare de rencontrer des signes évidents de transformation conjonctive dans le tissu conjonctival qui a subi l'infiltration lymphoïde. Mais on a quelque peu exagéré la néoformation conjonctive à la fin de l'évolution trachomateuse, et dans beaucoup de cas il s'agit de l'atrophie de la conjonctive qui subsiste après la disparition des grains trachomateux.

Enfin Sattler ne croit pas que les glandes d'Iwanoff-Berlin soient le produit d'une néoformation ; pour lui, elles sont déterminées par des dépressions normales exagérées dans le trachome, par la présence des granulations.

C'est là également l'avis de *Horner*, qui prit la parole dans la discussion qui suivit la communication de Sattler ; pour Horner, en effet, ces tubes glandulaires ne sont que des dépressions passives entre les follicules saillants. Le même auteur partage aussi l'avis de Sattler au sujet de l'atrophie de la conjonctive dans le trachome, qu'il explique par des oblitérations vasculaires.

Sattler est revenu sur la question du trachome à la session suivante de la Société de Heidelberg (1882) ; mais cette seconde communication est exclusivement consacrée à l'étude bactériologique de la conjonctivite granuleuse.

Dans un article des *Annales d'oculistique* paru en 1882, sur « les glandes tubuleuses pathologiques dans la conjonctive humaine», **Nuel** [88] démontre l'existence réelle des glandes tubuleuses sur une conjonctive ectropionnée depuis longtemps. Ces glandes contenaient un épithélium composé de grandes cellules à contenu hyalin (cellules caliciformes ou en coupe), et des cellules beaucoup plus petites à contenu granulé. Cet épithélium renferme, en outre, de petits kystes dont le contenu consiste dans la substance hyaline excrétée par les cellules en coupe, ou dans un amas de jeunes cellules. Pour Nuel, les glandes tubuleuses décrites par Iwanoff, Berlin, sont assez fréquentes dans les conjonctivites chroniques ; ce sont des hypertrophies de glandes préexistantes dans la conjonctive normale. Enfin il ne les considère pas comme spécifiques du processus trachomateux, ainsi que l'ont soutenu Iwanoff et Berlin, puisqu'elles peuvent apparaître toutes les fois que la conjonctive est dans un état de catarrhe chronique.

Mandelstamm [89], dans le 29e volume des *Archives de de Græfe,* étudie le processus trachomateux, en se basant sur 23 cas qu'il a examinés au microscope.

Il trouve les mêmes altérations dans toutes les formes aiguës ou chroniques du trachome et du catarrhe folliculaire, mais à des dégrés divers. Dans tous les cas, le tissu muqueux adénoïde est infiltré de cellules lymphoïdes, surtout abondantes autour des vaisseaux. On rencontre, en outre, toujours le follicule qu'il appelle encore granulation ou corpuscule trachomateux. Il fait remarquer, en passant, que ce mot de follicule est mal choisi,

car il n'y a qu'une ressemblance extérieure avec le follicule lymphatique. Pour Mandelstamm, les follicules sont donc le symptôme principal du trachome, mais ils n'ont rien de spécifique ; ils sont le simple produit d'une inflammation, et leur développement ultérieur dépend de circonstances accessoires. Enfin, en plus du follicule, un autre symptôme important du trachome est le développement excessif des papilles.

En somme, pour l'auteur, le trachome est une dénomination collective de diverses variétés d'une seule et unique inflammation conjonctivale, dont l'apparence peut varier, mais dont la nature est toujours identique. Il n'est donc pas une maladie spécifique, et personne ne peut, en voyant une conjonctive avec développement de follicule, prévoir quelle forme elle prendra définitivement.

En 1883, dans un travail qui ne présente rien d'original, **Parisotti** [90] considère les granulations comme une hyperplasie du derme muqueux, comme de simples fongosités dans lesquelles les cellules néogènes ont une activité proliférative et une mobilité très marquées, de sorte qu'elles envahissent toutes les parties avoisinantes et surtout les glandes où elles se font le point de départ de nouvelles fongosités. En somme, pour Parisotti, la granulation trachomateuse est une simple néoplasie inflammatoire, comme l'a soutenu Blumberg [67], dont le travail a été analysé.

En 1883, **Raëhlmann** [91, 93, 94, 97, 102, 107] a commencé la publication d'une série de recherches qu'il a continuées pendant plusieurs années, et qui ont fourni la matière de plusieurs mémoires parus de 1883 à 1892. De plus, il a été nommé rapporteur de la question du trachome, à deux reprises, *aux Congrès médicaux internationaux de Copenhague* (1884) et de *Berlin* (1890). C'est en m'inspirant de toutes ces publications que je vais résumer les idées de Raëhlmann sur le trachome.

Pour cet auteur, les granulations se développent aux dépens du tissu adénoïde de la conjonctive, et non pas aux dépens des follicules lymphoïdes, puisque, contrairement à ce que pensent Baumgarten et quelques autres, ces follicules font défaut dans la conjonctive humaine normale ; chez les animaux même, ils constituent une formation pathologique analogue au trachome de l'homme.

Voici comment se développent ces granulations.

On voit tout d'abord, dans le tissu adénoïde, une infiltration de cellules lymphoïdes qui se groupent les unes contre les autres, mais sans aucune membrane d'enveloppe. Ces foyers d'infiltration affectent bientôt une forme sphérique, mais la limite extérieure de ces foyers est simplement formée de cellules de la masse folliculaire ; plus tard, cependant, ces cellules se transforment en cellules fusiformes et en fibres, et il se forme souvent ainsi une véritable capsule. Mais il n'en est pas toujours ainsi, et il n'est pas rare de voir le contenu de ce « follicule » se répandre au dehors et subir diverses métamorphoses secondaires qui en altèrent la forme. Le contenu de cette masse peut se ramollir ou s'indurer. Il y a d'assez nombreux vaisseaux dans son intérieur.

Les altérations pathologiques que le trachome produit dans le tissu adénoïde dépendent du siège, de la grandeur et du nombre des follicules. Ces follicules peuvent disparaître ; ils peuvent s'indurer par transformation connective ; ils peuvent se détruire par ulcération : ce dernier mode de terminaison est le plus fréquent. Il se forme alors des ulcères folliculaires à la surface de la conjonctive, qui éliminent le contenu des follicules ; la plaie qui résulte de cette élimination se comble par du tissu de granulation, par des bourgeons charnus. Or, à côté de ces ulcères superficiels qui ont tendance à se combler par la cicatrisation, surgissent constamment de nouveaux follicules voués au même sort, et le processus, abandonné à lui-même, ne s'arrête que

lorsque tout le tissu adénoïde est détruit et lorsque le substratum pour le développement ultérieur de nouveaux follicules vient à faire défaut. Il s'ensuit tout naturellement que la conjonctive toute entière se transforme en tissu conjonctif fibreux, en tissu cicatriciel, dépourvu de pouvoir sécréteur, car la couche épithéliale elle-même ne reste pas indemne et ne tarde pas à être affectée secondairement.

En somme, pour Raëhlmann, le trachome est *une inflammation folliculaire pure, avec caractère ulcératif prédominant, qui détruit le tissu adénoïde de la conjonctive.* Il différe de la blennorrhée, dont l'auteur a étudié les lésions, en ce que, dans cette dernière maladie, l'infiltration cellulaire du tissu adénoïde est diffuse et ne forme jamais de follicules ; les petites élevures que l'on voit quelquefois après la blennorrhée et que l'on a prises trop souvent pour de véritables granulations ne sont qu'une hypertrophie considérable des inégalités normales de la surface épithéliale.

Raëhlmann s'occupe aussi de ce que Iwanof et Berlin ont décrit sous le nom de *glandes* de la conjonctive. Pour lui, ces glandes ne sont pas caractéristiques du trachome, car les follicules et leurs dérivés sont les seules modifications pathognomoniques de cette maladie ; ces glandes, bien que leur signification soit importante pour le processus pathologique, ne sont qu'*accidentelles* et ne s'observent qu'au stade final du trachome. Elles dépendent du plissement et du gonflement de la muqueuse, d'un enfoncement de l'épithélium tout à fait analogue aux sillons de Stiéda, et doivent être considérées comme des kystes par rétention, naissant par la compression des conduits d'entrée, de dépressions, normales ou de nouvelle formation, de la conjonctive. Quant aux productions épithéliales, aux bourgeons épithéliaux qui ont été décrits par ces mêmes auteurs et par Jacobson, et qu'on invoque souvent comme étant caractéristiques du trachome, on ne les trouve jamais dans le premier stade, et on les rencontre exclusi-

vement dans le deuxième et le troisième. Ils ne naissent que là où, à la suite des ulcérations folliculaires, la couche épithéliale et la membrane basale sont perforées, laissant la voie ouverte aux proliférations épithéliales. Les bourgeons épithéliaux ont donc le caractère d'un tissu de réparation comblant les pertes du tissu épithélial.

Enfin Raëhlmann a étudié, à plusieurs reprises, les relations étiologiques entre le pannus et le trachome. Pour lui, le pannus de la cornée n'est pas dû à une simple irritation traumatique ; le pannus est un véritable trachome de la cornée, c'est un processus folliculaire avec formation d'infiltrations lymphoïdes analogues à l'altération de la conjonctive. Il reconnaît, cependant, que le malade, pour en être atteint, doit avoir une certaine prédisposition individuelle.

Au point de vue clinique, Raëhlmann décrit trois périodes dans l'évolution du trachome, en rapport avec la marche du processus anatomique.

La première période est celle du développement des follicules ; elle est caractérisée par une marche très lente de la maladie, et par l'absence de symptômes d'irritation, sauf de temps en temps, à la suite de complications du côté de la cornée. Cette période peut durer plusieurs mois, pendant lesquels on voit des granulations typiques sur la conjonctive.

La seconde période s'accompagne toujours d'une vive irritation et d'une sécrétion muco-purulente. C'est la période des métamorphoses secondaires, ulcération de la surface des follicules et néoformation de tissu conjonctif. Les pertes de substance se comblent, comme dans toute plaie, à l'aide de bourgeons charnus. A l'examen de la conjonctive, on ne voit plus les granulations typiques ; à sa surface, on voit nombre de pertes de substance à bords déchirés, de petites lacunes ; entre celles-ci, il y a un réseau de stries gris jaunâtre qui contiennent les follicules restants.

La troisième période est celle des cicatrices. Tandis qu'il se

forme encore de nouveaux follicules, la muqueuse se change en un tissu cicatriciel qui accuse une épaisseur deux à six fois plus grande qu'à l'état normal. Cette callosité est fixée au tarse. Celui-ci a été ramolli lui-même par l'infiltration lymphoïde qui s'est produite surtout autour des acini des glandes de Meibomius. Tout cela explique pourquoi la cicatrisation de la conjonctive occasionne si facilement la déformation du tarse.

J'ai réservé pour la fin de cette analyse l'étude des idées de Raëhlmann sur les rapports qui existent entre le trachome et la conjonctivite folliculaire. Pour lui, ces deux affections ne doivent pas être séparées. En effet, il considère la conjonctivite folliculaire comme un trachome aigu dans lequel les follicules sont peu nombreux, tout à fait superficiels, n'entament pas la profondeur du tissu, ne provoquent pas de troubles nutritifs intenses, de sorte que des conditions favorables existent pour la résorption et la guérison. En somme, la nature des lésions histologiques est identique dans le trachome et la conjonctivite dite folliculaire ; la seule différence entre les deux maladies, c'est que, dans l'une, les follicules sont moins nombreux et l'évolution relativement bénigne. Ce ne sont pas là des caractères suffisants pour les séparer complètement, et pour faire deux maladies d'une seule et même affection, dont la marche clinique offre le caractère de présenter des modalités différentes.

Wolfring [95], dont j'ai déjà analysé un travail à la page 35 est revenu sur cette question au premier Congrès des Médecins Russes en 1885. Le fait essentiel de sa communication consiste en ce que les changements anatomiques les plus importants dans les conjonctivites contagieuses sont les altérations inflammatoires des glandes acino-tubuleuses et des régions voisines. L'auteur explique par ces altérations anatomiques cette particularité clinique de ces conjonctivites qui s'accompagnent toujours d'un gonflement considérable de la muqueuse du cul-de-sac conjonctival.

En 1887, **Reich** [98] déclare qu'il n'existe pas de forme spéciale de la conjonctivite folliculaire, dans le sens de Sœmisch, qui ne puisse se terminer par des modifications cicatricielles, connectives. Pour lui, il n'existe pas de « trachome granuleux» spécial qui soit différent au point de vue anatomo-pathologique du « trachome folliculaire ou conjonctivite folliculaire ».

Reich est revenu à plusieurs reprises sur cette question dans les années qui ont suivi, et s'est livré à une polémique assez vive avec Adamuck, grand partisan de la dualité de la conjonctivite folliculaire et du trachome.

En 1887, dans les *Annales italiennes d'ophtalmologie,* **Staderini** [99] a publié un remarquable travail sur l'histologie et la bactériologie du trachome. Laissant de côté ce qui a trait à la bactériologie, je vais analyser exclusivement la partie histologique de ce mémoire.

Staderini a étudié l'anatomie pathologique du trachome, en examinant surtout des pièces provenant de conjonctivites de lapins inoculés par le microorganisme qu'il a trouvé : il a donc pu suivre pas à pas le développement de la maladie. Il a constaté que la production du trachome est due à la stimulation exercée par les microorganismes sur les éléments anatomiques dans lesquels ils ont pénétré, et à l'émigration des corpuscules blancs du sang des parois des vaisseaux de la localité où la stimulation a lieu. Les premiers signes du trachome apparaissent sur la surface conjonctivale, deux semaines après l'inoculation, sous forme de plaques rondes, grisâtres, saillantes d'un millimètre, grosses comme la moitié d'une tête d'épingle. Ces plaques étaient constituées par des amas de leucocytes ; quelques-unes étaient enveloppées dans une membrane propre formée de fibres de tissu connectif entrelacées et traversées par un mince tissu fibreux réticulé.

Quand le trachome est bien développé, on trouve que, dans

les parties les plus centrales de la granulation, le tissu conjonctif de nouvelle formation est constitué par des fibrilles plus abondantes formant un réseau plus serré; les leucocytes centraux ont subi des modifications. Peu de vaisseaux sanguins pénètrent dans l'épaisseur du trachome, tandis que l'on en voit beaucoup dans les parties profondes de la conjonctive. L'épithélium conjonctival est altéré à sa surface, d'où résultent les glandes dites d'Iwanoff qui, pour l'auteur, sont le résultat d'une hyperplasie de l'épithélium. Quant à la période régressive du trachome, il admet que la transformation cicatricielle est l'issue fatale du processus granuleux.

Dans un travail sur la conjonctivite folliculaire paru dans le 34e volume des *Archives de de Græfe*, **Rhein** rapporte que, dans deux cas de son observation, il a trouvé que des formations folliculaires tout à fait semblables à celles de l'ophtalmie granuleuse étaient occasionnées par la pénétration de bacilles de la tuberculose dans la conjonctive. Dans ce cas, le diagnostic ne put être établi que par l'examen bactériologique. Rhein incline à admettre que les conjonctivites granuleuses peuvent être produites par l'invasion de microbes de plusieurs espèces, la formation folliculaire étant une réaction de la conjonctive contre l'invasion de n'importe quel microbe.

Rhein, dans ce même travail, parle du pannus de la cornée qui, pour lui, serait dû à l'action de la sécrétion conjonctivale altérée sur la surface cornéenne. Il s'agirait, en somme, d'une action chimique plutôt que d'une action mécanique.

Pour **Thomas Reid** [101], le caractère essentiel du trachome réside dans la présence de cellules lymphoïdes en groupements plus ou moins circonscrits (follicules et accumulations lymphoïdes), à différentes profondeurs de la couche sous-épithéliale. Ces groupements constitués, d'après Michel, par les extrémités dilatées des lymphatiques de la conjonctive, déterminent des

altérations de l'épithélium, dont le stratum profond devient œdémateux et se remplit de vacuoles, les cellules elles-mêmes se disposant en étoiles ou prenant la forme de gobelets. La couche épithéliale venant à tomber, il se produit une série d'élévations papilliformes, irrégulières, qui sont caractéristiques des vraies formes du catarrhe sec. Les groupes lymphoïdes eux-mêmes peuvent prendre de l'accroissement, soulever la conjonctive sous forme de plis séparés par des dépressions et former des espèces de pochettes, capables de s'élargir et de constituer des follicules arrondis communiquant par un court conduit avec la surface conjonctivale.

Les follicules et les accumulations lymphoïdes sont susceptibles de disparaître par résorption en se déchargeant, selon toute probabilité, dans les vaisseaux lymphatiques ; le plus souvent, cependant, ils déversent leur contenu au dehors, après amincissement et destruction de l'épithélium qui les recouvre. En effet, leur partie centrale a constamment tendance à se ramollir et à dégénérer, comme le démontrent sa structure moins bien définie, et sa plus faible propriété de coloration.

Enfin, au lieu de disparaître, ils peuvent se vascularisер et se convertir en un tissu connectif dense, constituant « les hideuses granulations grises » qui forment le caractère principal des périodes avancées du trachome grave.

Dans la conjonctivite folliculaire, on constate les mêmes groupements lymphoïdes, les mêmes follicules muqueux, et, aux stades avancés de l'affection, des granulations grises identiques. On doit donc conclure à l'unité des deux maladies, comme l'a fait Raëhlmann. La seule différence qu'il y ait entre les deux, c'est que, cliniquement, l'une a moins de tendance que l'autre à la formation des granulations grises.

Au Congrès International de Médecine de Berlin, en 1890, le trachome fut étudié dans deux rapports, par **Raëhlmann** [102],

et par Schmidt-Rimpler. Je n'ai pas à revenir sur le rapport de Raëhlmann, qui a été déjà analysé. A l'encontre de ce dernier, Schmidt-Rimpler soutient la dualité de la conjonctivite folliculaire et du trachome. En effet dans la conjonctivite folliculaire, qui est très commune, puisqu'il l'a trouvée chez 27 % des collégiens examinés, la muqueuse ne prend presque pas part au processus, et les follicules ne siègent que sur la paupière inférieure. Il reconnaît cependant qu'au point de vue anatomique, la conjonctivite folliculaire ne diffère guère de la première période du trachome ; toutefois, l'infiltration lymphoïde autour des follicules est moins dense dans la première que dans la seconde affection.

Dans la discussion qui a suivi l'exposé des deux rapports ci-dessus, je ne relèverai que les opinions de Mayweg et de Golsieher. Le premier a soutenu que les follicules sont tout à fait insignifiants dans le processus trachomateux, car ces néoformations se trouvent aussi dans beaucoup d'autres affections conjonctivales. Pour le second, qui sépare le trachome de la conjonctivite folliculaire, les follicules forment le point de départ autour duquel se produisent les néoformations spécifiques du trachome. Celles-ci sont quelque peu semblables à celles de la tuberculose, mais elles ne contiennent pas de bacilles, quoiqu'il y ait des cellules géantes au milieu d'un tissu lymphoïde.

Moauro [104], après une étude histologique très soignée de plusieurs lambeaux de conjonctive palpébrale et bulbaire affectée de trachome, et d'un cas de conjonctivite folliculaire, est arrivé aux conclusions suivantes :

« 1° Au point de vue anatomique, il y a deux formes morbides : la conjonctivite folliculaire et le trachome. La première est caractérisée par le follicule lymphatique, la seconde par le *nodule trachomateux* ;

2° Le nodule trachomateux appartient, par sa structure, aux tumeurs de granulation ;

3° Le nodule trachomateux naît par prolifération des cellules fixes du tissu connectif et des parois vasculaires ;

4° Dans la première période de formation des nodules, il y a participation de l'épithélium de la conjonctive et des glandes adjacentes, se manifestant par une prolifération ;

5° La réparation se fait par transformation des cellules épithélioïdes néoformées ;

6° La cellule géante, dans le trachome, se présente sous deux formes, l'une initiale, évolutive, l'autre régressive ».

En 1891 et 1892, **Adamuck**, dans plusieurs numéros du *Wiestnick ophtalmologii*, est revenu plusieurs fois sur la question de la dualité du catarrhe folliculaire et du trachome. Pour lui, il y a une différence essentielle entre ces deux affections; en effet, le trachome est une maladie toujours infectieuse, tandis que la conjonctivite folliculaire est un état presque physiologique de la conjonctive, et est due principalement à des conditions antihygiéniques. Mais, bien que la « *folliculosis* » soit tout à fait différente du trachome, elle prédispose beaucoup à l'infection trachomateuse; sans elle, le trachome ne serait pas aussi répandu qu'il l'est aujourd'hui.

Au Congrès des Médecins Russes de 1891, Loghetschnikow a soutenu les mêmes idées qu'Adamuck ; au contraire Gurwitsh considère le follicule comme pathognomonique du trachome ; pas de follicules, pas de trachome, dit-il. Chodin considère le trachome et le catarrhe folliculaire comme des périodes différentes de l'évolution d'une même maladie.

A la séance du 15 janvier 1892 de la Société d'ophtalmologie de Paris, Chevallereau a attiré l'attention sur certaines formes de trachome diffus ayant envahi les deux yeux et simulant l'épithélioma. Un fragment de tissu examiné par Kalt était du tissu granuleux type. D'après Kahn, ces formes exubérantes du trachome simulant l'épithélioma seraient banales en Russie.

En 1882, dans les *Archives d'ophtalmologie*, Venneman [106] a publié un mémoire intéressant renfermant quelques données nouvelles sur l'anatomie pathologique des granulations.

Dans le cul-de-sac supérieur d'un granuleux il a trouvé, au microscope, des boules rondes, solitaires ou groupées, en tout point semblables aux *boules hyalines* décrites pour la première fois en 1885, par Cornil et Alvarez dans le rhino-sclérome. Ces boules sont colorées en rouge par la fuchsine (boules fuchsinophiles de Russel), ou en jaune orangé par le picro-carmin, Elles se trouvent dans les cellules libres infiltrant le tissu conjonctif du derme de la muqueuse conjonctivale, plus rarement dans les cellules migratrices ayant envahi l'épithélium atteint par l'inflammation. Elles sont ordinairement petites et nombreuses, remplissant plus ou moins complètement de grandes cellules sphéroïdales ou ovoïdes ; quelquefois elles sont grandes mais solitaires, occupant tout le protoplasma d'une cellule ronde, petite ou de taille moyenne avec un noyau aplati refoulé à la périphérie. Il n'y a pas de boules hyalines dans les cellules lymphatiques des vaisseaux encore perméables ou seulement reconnaissables par la structure de leur paroi. Les petites boules hyalines des grandes cellules ovoïdes naissent aux dépens des granulations basophiles qui remplissent les cellules plasmatiques ; les grandes boules naissent directement dans le protoplasma des cellules rondes.

Ces boules hyalines ne se trouvent pas seulement dans le trachome ; Venneman les a aussi rencontrées dans un ectropion de la paupière inférieure, et dans un ulcère de la conjonctive palpébrale inférieure pris pour un ulcère tuberculeux.

A côté des boules hyalines, et bien distincts de ces boules, on voit encore dans le trachome, des grains de formes variées, colorés en rouge violet plus ou moins vif. Ces grains représentent, les uns des figures de division indirecte du noyau, les autres, plus petits, des éléments identiques aux *corpuscules colorables*

découverts par Flemming, en 1876, dans les centres germinatifs des follicules clos des ganglions lymphatiques. Pour Venneman, il résulte de cette observation que le trachome doit être assimilé au centre germinatif du follicule clos lymphatique, et non pas au follicule tout entier.

Dans la muqueuse enflammée et infiltrée, le trachome ne représente pas autre chose qu'un centre de prolifération active avec les figures de division nombreuses et les corpuscules colorables déjà connus pour les follicules clos de la substance corticale du ganglion lymphatique.

Dans un intéressant Mémoire paru en 1892, dans les *Archives de de Græfe*, **Raëhlmann** [107] s'est de nouveau occupé des altérations histologiques du trachome ; ce sont surtout les ulcérations folliculaires qui forment l'objet de ces dernières recherches.

Il décrit tout d'abord la dénudation des follicules conjonctivaux, qu'il attribue à la dégénération de leur contenu, puis les ulcérations qui se forment, à la place des follicules dénudés, dans la couche épithéliale qui les recouvre ordinairement. La dégénération muqueuse de cette dernière précède ordinairement la dénudation du follicule, tandis que, dans des cas plus rares, la couche épithéliale est détruite par une infiltration purulente. Les bords épithéliaux des cavités folliculaires vidées sont cachés dans un certain nombre de cas pendant la cicatrisation de l'ulcère folliculaire, sous la masse fongueuse exubérante qui provient du fond de l'ulcère et qui proémine fortement au dehors ; dans d'autres cas, ces bords s'enfoncent dans la cavité qu'ils surplombent, formant, après la cicatrisation, un cylindre épithélial enfoncé dans le tissu sous-conjonctival ; ces cylindres peuvent se ramifier par bourgeonnement. Par suite d'une dégénérescence muqueuse des cellules axiales, il peut ensuite se former une cavité centrale dans ces bourgeons épithéliaux : on se trouve alors en présence de petites glandes tubulaires néoformées.

D'après Raehlmann, on voit donc qu'il y a, en réalité, une néoformation de glandes dans le trachome; mais cette néoformation n'est pas pathognomonique du trachome, et elle ne sert pas de point de départ pour le processus trachomateux comme le voulaient Iwanoff et Berlin, car elle ne s'observe que dans la seconde période, la période ulcéreuse de cette affection, et elle est consécutive à la production des ulcères folliculaires. Toutes les formations glandulaires qu'on rencontre au début de la conjonctivite granuleuse ne sont que des replis et des sinuosités de la muqueuse.

De 1891 à 1893, **Muttermilch** [108. 109], dans diverses publications, a étudié l'anatomie des inflammations chroniques de la conjonctive et la nature du trachome.

Pour Muttermilch, les follicules n'ont presque aucune importance dans la pathologie de la conjonctive, car ils peuvent apparaître en plus ou moins grande abondance dans les affections conjonctivales chroniques, trachomateuses ou non, comme aussi faire complètement défaut ; le seul phénomène anatomo-pathologique constant accompagnant toute inflammation chronique de la conjonctive et étant en même temps cause de la production du pannus, c'est l'altération de l'épithélium.

Au point de vue de la nature du trachome, Muttermilch a des idées un peu singulières. Après avoir combattu la contagiosité de la maladie et son origine microbienne, il émet une théorie anatomique du trachome que je vais résumer en quelques lignes.

L'épithélium de la conjonctive repose sur un tissu adénoïde qui facilite la régénération des éléments épithéliaux, et c'est cette facile reproduction qui est la cause de la résistance de l'épithélium aux agents pernicieux. A la suite d'irritations fréquentes de la conjonctive, il existe, dans le tissu sous-épithélial, un apport considérable d'éléments lymphoïdes, qui se transforment, petit à petit, en faisceaux de tissu conjonctif ; le tissu adé-

noïde perd donc une grande partie de ses éléments nutritifs, et dès lors l'épithélium régénéré perd ses qualités d'épithélium muqueux et se rapproche de plus en plus de l'épithélium épidermoïdal. Les cellules superficielles de cet épithélium reçoivent de moins en moins de sucs nutritifs ; elles se dessèchent de plus en plus, de telle sorte qu'il se forme à la surface de la conjonctive un épithélium d'un type absolument différent de l'épithélium normal : c'est ainsi que se termine le trachome. Les modifications du tissu adénoïde qui ont entraîné la transformation du type épithélial sont toujours les mêmes, quelle que soit la cause qui a provoqué l'inflammation, pourvu que ces inflammations soient fréquemment répétées.

Ainsi que le fait remarquer de Lapersonne, sans contester la transformation progressive du tissu conjonctival étudiée par Muttermilch, ne peut-on pas admettre que l'infection spécifique du trachome en est le point de départ et non l'agent accidentel, comme il veut le prouver ?

A la 11e session du *Congrès français d'ophtalmologie*, tenue à Paris, en 1893, **Venneman** (de Louvain) [110] fait une communication sur la structure histologique du trachome.

Pour lui, l'émigration des globules blancs, comme l'ont dit la plupart des auteurs, n'a rien de commun avec le processus trachomateux proprement dit, et la formation des follicules n'a pas les conséquences fâcheuses qu'on leur a attribuées.

Voici comment il décrit le processus trachomateux. Quand le virus trachomateux a été introduit dans le sac conjonctival et que la muqueuse a subi l'influence du processus infectieux, celle-ci devient promptement le siège d'un état congestif. Mais les globules blancs, qui sortent des vaisseaux en plus grand nombre qu'à l'état normal, ne s'arrêtent pas dans le tissu conjonctif. Ils marchent vers la surface de la muqueuse où se trouvent les microbes dont les toxines les attirent. Dans l'épithélium épaissi où les

trouve en abondance ; quelques-uns y subissent la dégénérescence muqueuse et deviennent les globules mucigènes, d'autres meurent empoisonnés par les toxines et forment les globules de pus.

Aucun des phénomènes que je viens de citer, diapédèse, migration cellulaire, dégénérescence muqueuse et formation de globules de pus, n'est propre au trachome. Toute muqueuse vivement enflammée montrera, au microscope, les mêmes lésions anatomiques.

Le virus trachomateux n'agit pas seulement sur les vaisseaux ; il exerce aussi sur les éléments cellulaires de la conjonctive une action stimulante, et les pousse à une prolifération tellement active que celle-ci en devient vraiment pathologique. L'épithélium cylindrique se multiplie et se transforme en un épithélium pavimenteux épais. Les cellules du tissu conjonctif prolifèrent plus activement encore. C'est dans cette multiplication intempestive des cellules conjonctives que consiste le processus trachomateux proprement dit. C'est cette multiplication maladive qui gonflera irrégulièrement la muqueuse et formera les granulations du clinicien : c'est elle encore qui ramènera le tissu conjonctif adulte de la muqueuse à la forme embryonnaire cellulo-formative ; c'est grâce à elle, par conséquent, que ce tissu rajeuni, néoformé, subissant une évolution ultérieure, fournira partout un tissu fibreux ou cicatriciel qui remplacera si mal, au point de vue fonctionnel de l'œil, les tissus adultes de la muqueuse primitive.

Les cellules du tissu adénoïde se gonflent, autant les cellules étoilées et anastomosées que les cellules rondes et libres ; c'est le tout premier stade du processus trachomateux. Le second stade est le stade de la multiplication cellulaire. Dans les cellules étoilées naissent, par génération endogène, de petites cellules rondes, analogues aux érythroblastes des tissus conjonctifs embryonnaires. Les cellules rondes se divisent par voie directe,

et les cellules nées de cette division gardent le caractère des leucoblastes des mêmes tissus embryonnaires. Dans ce tissu néoplasique se forment de larges capillaires, toujours comme dans le tissu embryonnaire. Enfin le tissu trachomateux s'organise en tissu fibrillaire, mais sans passer par la forme du tissu muqueux ; aussi, à la place du tissu fibrillaire normal, mou, se forme-t-il un tissu fibreux dur et rétractile.

Venneman continue en faisant remarquer que le trachome pourrait parfaitement évoluer sans que des follicules paraissent dans le tissu néoplasique qui remplace la conjonctive. Le follicule n'est qu'un *centre de prolifération*, lente, par voie indirecte, tel qu'il s'en développe dans les tissus adénoïdes normaux. Ces centres naissent de ces tissus pour disparaître ensuite sans laisser de traces ; ils ne peuvent donc pas, dans les granulations où on les rencontre également, jouer le rôle important qu'on a l'habitude de leur attribuer. Le nombre des centres folliculaires varie, d'ailleurs, d'après la constitution du sujet ou les conditions particulières dans lesquelles se développe l'ophtalmie.

En somme, pour Venneman, le trachome n'est pas le follicule clos, qui est un élément accessoire de la maladie, incapable de s'organiser en tissu cicatriciel ; c'est la muqueuse conjonctivale elle-même, inégalement hypertrophiée et transformée en tissu conjonctif embryonnaire, susceptible d'organisation ultérieure et de transformation fibreuse et cicatricielle.

Pour Omeltschenko [112], les granulations folliculaires ou trachomateuses sont composées d'amas de cellules siégeant dans l'épithélium hyperplasié ou sous lui. Ces amas de cellules n'ont rien de commun avec les follicules lymphatiques. Ces cellules ont une forme polygonale ou arrondie et appartiennent au type épithélial ; elles possèdent un nucléole et des dépôts chromatiques dans le protoplasma ; on y voit souvent des figures caryocinétiques. Au premier aspect, on croit voir une préparation de

cancroïde. Dans quelques amas se rencontrent de fins vaisseaux. Enfin, en certains points, ces cellules sont en voie de dégénérescence. Ces amas cellulaires se continuent dans l'épithélium et sont le résultat de sa prolifération.

Autour de ces amas de cellules épithéliales existe une infiltration diffuse de leucocytes, signe de réaction des tissus. Ces cellules lymphoïdes sont incluses dans un réticulum très dense de fibrilles du tissu conjonctif, en partie gonflées, en majorité très délicates ; enfin on y trouve des vaisseaux dont les parois sont altérées (dégénérescence de l'épithélium et sclérose des gaînes). Dans le tissu conjonctival environnant se rencontrent des cellules en forme de framboises, chargées de granulations graisseuses.

Omeltschenko considère l'inflammation trachomateuse comme un processus pathologique bien caractérisé. Le point de départ réside dans une altération de l'épithélium et de ces enfoncements tubuleux de l'épithélium dans le tissu sous-jacent, analogues aux glandes de Henle. Les cellules prolifèrent, s'arrondissent et forment ce qu'on a, à tort, considéré comme des follicules lymphatiques.

Ridley [114], tout récemment, a émis les idées suivantes sur l'histologie du trachome.

Dans le trachome, les cellules épithéliales des culs-de-sac prolifèrent, tandis que les plis de Krause se creusent, de sorte qu'en certains endroits ils sont séparés de la surface et forment de petits kystes. Plus tard, l'épithélium disparaît, excepté dans ces cryptes que l'on vient de mentionner. Quant aux cellules en gobelet, décrites par Reid et par Muttermilch, Ridley est d'avis qu'elles sont des protozoaires (?) ressemblant aux corps ovales trouvés dans le molluscum contagiosum. Ceci le pousse à supposer que le trachome peut être d'origine protozoïque.

Je terminerai ce long historique par l'indication d'un travail

intéressant de Baquis [115], sur le trachome de la glande lacrymale. On sait très bien que les granuleux sont presque toujours des lacrymaux ; il était donc intéressant de voir ce que devient alors la glande lacrymale ; c'est ce qu'a fait Baquis.

Pour cet auteur, les altérations anatomo-pathologiques de cette glande pendant le cours du trachome sont essentiellement identiques aux lésions trachomateuses de la conjonctive. On y observe une infiltration cellulaire plus ou moins considérable qui se fait autour des tubes excréteurs et des acini glandulaires, de véritables nodules trachomateux qui se forment dans les interstices des lobules, tandis que les éléments épithéliaux restent tout à fait passifs. A la fin, la rétraction des nodules, la dégénérescence au sein des tissus infiltrés et l'oblitération progressive des vaisseaux, amènent inévitablement l'atrophie complète de l'organe.

IV. — Résumé des Recherches historiques.

J'ai rapporté, dans le long chapitre qui précède, l'opinion de tous les auteurs qui se sont occupés de l'anatomie pathologique de la conjonctivite granuleuse, et j'ai relaté l'analyse de leurs travaux, au fur et à mesure de leur apparition. Mais cet ordre chronologique, excellent à certains points de vue, a le grave inconvénient de laisser un certain trouble dans l'esprit du lecteur, qui a de la peine, au premier abord, à se reconnaître au milieu de ce dédale, de ce fouillis d'opinions disparates et contradictoires. Aussi je crois qu'il ne sera pas inutile de donner maintenant un résumé succinct de tout ce qui a été déjà écrit. Ce résumé, rédigé sous un plan différent, constituera un guide pour le lecteur, et donnera une mise au point de l'importante question que j'étudie.

Ce qui, d'après tous les auteurs, caractérise le processus tra-

chomateux, c'est la présence et l'évolution, dans le tissu de la conjonctive, de petits amas, auxquels on a donné le nom de *grains*, de *follicules*, de *nodules trachomateux* ou plus simplement de *granulations*. C'est là une notion bien assise maintenant et que n'a pas pu renverser Muttermilch, dont les efforts tendent à faire accepter une nouvelle conception du trachome qu'il appelle la théorie épithéliale.

1° *Opinions des auteurs sur la structure de la granulation.* — La granulation serait composée par un amas abondant de cellules d'aspect jeune (Remy, Venneman), à gros noyaux, arrondies ou ovalaires, tassées les unes contre les autres. Ces cellules rappelleraient le type lymphoïde pour Raehlmann, dont l'opinion est généralement admise ; elles appartiendraient au type épithélial et résulteraient de la prolifération de l'épithélium conjonctival pour Omeltschenko.

Sur une pièce fraîche, les cellules paraissent emprisonnées dans une substance fondamentale homogène (Leber, etc.). Mais après fixation par le liquide de Müller, ou après dissociation du nodule (Sattler), elles montreraient de fins prolongements protoplasmiques qui les réuniraient entre elles.

Pour la plupart des auteurs (Sattler), ce réticulum protoplasmique constituerait, avec les capillaires, l'unique substance de soutien du tissu de la granulation. Pour d'autres, il existerait en outre un réticulum très fin de tissu conjonctif constant (Wolfring), ou inconstant (Staderini).

La granulation présenterait une structure identique dans toute son étendue, sauf peut-être au centre, où on aurait noté des signes de dégénérescence cellulaire (Staderini), une structure moins bien définie et une plus faible propriété de coloration (Reid). De plus, si l'on en croit certains auteurs du milieu de ce siècle, les portions centrales pourraient se ramollir, se liquéfier, au point de transformer les granulations en petites vésicules (granulations vésiculeuses de Decondé et de Hairion).

La granulation contiendrait des vaisseaux capillaires d'après Sattler, Wolfring, Sæmisch, Raehlmann, Staderini, Venneman, etc.; elle en serait dépourvue d'après Iwanoff. Ces vaisseaux seraient plus volumineux et plus nombreux dans le tissu conjonctival qui entoure la granulation (Remy, Staderini). Ils présenteraient souvent des altérations (Omeltschenko); ils pourraient même être oblitérés dans les cas anciens (Sattler, Horner).

Le plus souvent, la granulation serait nettement séparée des parties voisines. Pour certains auteurs, ce seraient de véritables faisceaux conjonctifs qui l'engloberaient (Remy, Staderini), complètement ou incomplètement (Wolfring); pour d'autres auteurs cette coque conjonctive ne serait, en réalité, formée que par la transformation en cellules fusiformes et en fibres des cellules lymphoïdes les plus externes; pour Raehlmann, cette transformation, inconstante, ne se ferait qu'à un stade plus ou moins avancé de l'affection.

L'épithélium qui recouvre les granulations a été reconnu intact par Arlt, tout au moins au début par Leber; mais il peut être altéré et il pourrait même manquer en certains points d'après Remy. Pour certains auteurs il serait hyperplasié (Staderini), il proliférerait dès le début (Moauro); pour d'autres, il présenterait de l'œdème dans sa couche profonde (Reid); pour d'autres enfin, il changerait de type, et de cylindrique deviendrait pavimenteux (Venneman, etc.).

2° *Opinions des auteurs sur les modes de production de la granulation.* — Cette question a donné lieu à de nombreuses controverses.

On a admis pendant longtemps que les granulations étaient formées par une exsudation intra-muqueuse et sous-épithéliale de la lymphe du sang passant à travers les vaisseaux sanguins, sous l'influence d'une cause purement locale ou d'une cause

générale (altération de la crase du sang d'après Gulz et Wotypka). Ce liquide était susceptible de s'organiser par la suite ; il y avait donc dépôt d'un blastème organisable. Cette opinion a été soutenue par Arlt, Gulz, Seidl, Wotypka, Van Roosbroeck, Piltz, etc. C'est là, d'ailleurs, l'idée la plus généralement admise encore à l'heure actuelle, mais à la notion ancienne et inexacte de transsudation de l'élément liquide du sang, on a substitué la notion, plus moderne et plus juste, du passage des leucocytes à travers les parois vasculaires, la notion de la diapédèse (Wolfring, Morano, Staderini, Venneman, etc.)

La diapédèse n'interviendrait pas seule pour former la granulation. Certaines de ses cellules, en effet, naîtraient de la prolifération des cellules lymphoïdes qui existent normalement dans la conjonctive (Blumberg, Raehlmann, etc.); d'autres naîtraient de la prolifération des cellules fixes du tissu conjonctif (Remy, Morano, Raehlmann, Staderini, Moauro, Venneman, etc.); enfin quelques-unes naîtraient de l'épithélium (Omeltschenko), opinion qui est rejetée par tous les auteurs.

Je rappellerai, pour mémoire, que pour Michel les follicules seraient constitués par les extrémités dilatées des lymphatiques, et que pour Blumberg les leucocytes s'accumuleraient dans des dilatations des lymphatiques qui se laisseraient distendre quand le tissu conjonctival a perdu de sa résistance, sous une influence quelconque, locale ou générale.

On voit en somme que, d'après les auteurs, les cellules composant la granulation proviennent de trois sources principales : diapédèse, multiplication des cellules lymphoïdes, prolifération des cellules du tissu conjonctif.

3° *Opinions des auteurs sur l'évolution et la terminaison des granulations.* — L'évolution de la granulation, le fait est bien connu, est essentiellement chronique, et pour beaucoup d'auteurs, les poussées aiguës que l'on observe parfois seraient produites par des causes étrangères.

Le mode de terminaison serait variable.

Parfois, mais rarement, le nodule trachomateux disparaîtrait, les cellules qui le composent étant résorbées (Morano), passant dans les lymphatiques (Reid).

D'autres fois et bien plus souvent, le nodule arriverait à la phase d'induration conjonctive (Sattler, Raehlmann, Reid) : à la place des cellules d'aspect lymphoïde on verrait des cellules conjonctives fusiformes (Leber), qui étoufferaient en quelque sorte les éléments propres de la granulation.

Mais, le plus généralement, la maladie se terminerait par la production d'ulcérations bien étudiées par certains auteurs et surtout par Raehlmann. Dans ces cas, l'épithélium qui recouvre le follicule s'amincit, puis tombe (Reid, Raehlmann); le contenu du follicule dégénéré (Raehlmann), ayant même, peut-être, subi la transformation graisseuse (Morano), en tout cas ramolli, s'épanche au dehors : il en résulte une perte de substance, un *ulcère folliculaire* comme l'appelle Raehlmann, qui tend à se combler par un tissu nouveau de cicatrice. Tous les grains trachomateux subiraient, à leur tour, cette ulcération, et de la sorte, toute la conjonctive palpébrale est transformée en tissu de cicatrice, dépourvu de pouvoirs sécréteurs, à cause de l'altération secondaire de l'épithélium (Raehlmann).

Cette transformation connective, cicatricielle de la conjonctive, est admise par tous les auteurs (Blumberg, Morano, Reid, Staderini, Venneman, etc...). Cependant Sattler et Horner déclarent qu'on l'a exagérée, et pour eux, il s'agit surtout d'une atrophie de la conjonctive qui subsiste après la disparition des nodules trachomateux.

4° *Opinions des auteurs sur la signification anatomique des granulations.* — Pour la plupart des auteurs (Wolfring, Jacobson, etc...), le nodule trachomateux présenterait de grandes analogies avec le follicule lymphatique; pour d'autres, au contraire

(Mandelstam), ces analogies existeraient sans doute, mais seraient superficielles, extérieures, grossières; pour Omeltschenko, ce nodule d'origine épithéliale ne ressemblerait en rien au follicule clos; pour Venneman enfin, il devrait être considéré comme un centre de prolifération lente et par voie indirecte, tel qu'il s'en développe dans les tissus adénoïdes normaux.

5° *Opinions des auteurs sur les glandes néoformées du trachome.* — Iwanoff, sans nier cependant l'importance du nodule trachomateux, prétend que, dans 7 cas sur 10, on trouve, en outre, au sein de la conjonctive malade, à côté ou entre les granulations elles-mêmes, des glandes tubuleuses de formes et de dimensions variables qui seraient caractéristiques du processus granuleux, tout aussi bien et même plus que la granulation, et qui seraient la cause de la longue durée et des récidives de l'affection. Berlin a vu ces enfoncements glandulaires dans les trois cinquièmes des cas qu'il a examinés, et a émis des idées à peu près semblables.

L'existence de ces glandes décrites par Iwanoff et Berlin a été longuement discutée.

Pour un certain nombre d'auteurs (Remy, Leber, Sattler, Horner, etc...), ces glandes n'existent pas réellement ; ce sont de simples enfoncements épithéliaux, des dépressions passives analogues aux sillons normaux de la conjonctive décrits par Stieda, mais exagérées par le développement des granulations voisines.

L'existence de ces glandes ne paraît pas douteuse, cependant, si l'on en croit les travaux de Jacobson, de Nuel, de Rachlmann, de Staderini, de Moauro. D'après certains de ces auteurs, elles succéderaient, le plus souvent, à des enfoncements épithéliaux en forme de tubes pleins (Rachlmann, Jacobson), qui se creusent parfois d'un conduit central par dégénérescence muqueuse des cellules axiales (Rachlmann).

Mais si tous ces auteurs admettent l'existence de ces productions glanduliformes dans la conjonctivite granuleuse, ils sont unanimes pour dire qu'elles sont accidentelles, qu'elles ne sont pas caractéristiques, pathognomoniques du processus trachomateux ; en effet, d'une part, elles n'existent jamais au début de la maladie et d'autre part, elles peuvent se rencontrer dans d'autres conjonctivites chroniques non granuleuses.

CHAPITRE II

Considérations sur l'histologie normale de la conjonctive.

Comme cela a déjà été dit dans l'introduction de ce travail, il y a lieu, pour bien comprendre le processus trachomateux, de donner quelques détails sur l'histologie normale de la conjonctive. Je commencerai par l'étude de l'épithélium et je passerai ensuite en revue le derme, les vaisseaux sanguins et lymphatiques et les glandes.

I. — Épithélium de la conjonctive.

L'épithélium conjonctival, bien décrit dans le *Traité* du professeur Testut présente un aspect différent suivant la portion de conjonctive que l'on considère. En effet, au niveau du cartilage tarse, de la paroi antérieure et du fond du cul-de-sac, il répond au type cylindrique, tandis que sur la conjonctive bulbaire et sur la paroi postérieure du cul-de-sac, il présente le type pavimenteux très net. L'épithélium nettement cylindrique cessant sur la conjonctive bulbaire, à peu près à $0^{mm}5$ ou $0^{mm},6$ du fond du cul-de-sac, il en résulte que, d'une manière générale, on peut dire que la portion antérieure ou *feuillet antérieur* de la conjonctive présente un épithélium cylindrique, tandis que la portion postérieure réfléchie ou *feuillet postérieur* présente un épithélium pavimenteux.

1. Épithélium cylindrique. — Cet épithélium, d'une épaisseur variable, se compose en général de deux couches, l'une *superficielle*, formée de cellules cylindriques, l'autre *profonde*, constituée par des cellules plus ou moins arrondies.

a). Les *cellules superficielles* sont, comme je viens de le dire, cylindriques ou plutôt légèrement coniques ou pyramidales. Leur base est tournée vers l'extérieur et leur sommet se dirige vers la profondeur, vers la membrane basale. Par leur base, ces cellules s'unissent intimement les unes avec les autres de façon à former un revêtement continu, comme on peut le voir sur une conjonctive étalée à plat et traitée par le nitrate d'argent, qui fait ressortir le ciment intercellulaire (fig. 5). Ce ciment présente une certaine résistance puisque, dans quelques préparations provenant de pièces fixées par le liquide de Müller, qui

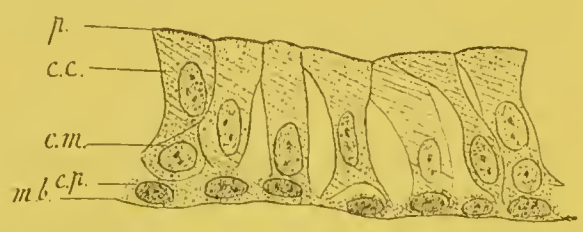

Fig. 1.—**Epithélium de la conjonctive tarsienne de l'homme.**
Fixation au liquide de Müller (Ocul. 3, Obj. 8, Stiassnie).

m b. Membrane basale. — *c p*. Cellules de la couche profonde. — *c m* Cellules de la couche moyenne. — *c c*. Cellules cylindriques. — *p*. Plateau,

dissocie souvent l'épithélium, on voit les cellules superficielles, séparées des couches profondes et soulevées au-dessus de ces dernières, former une rangée dont les éléments sont soudés les uns aux autres simplement par cette substance intercellulaire qui agglutine les côtés des bases des cellules en contact.

Immédiatement au-dessous de la surface libre de l'épithélium, les corps des cellules cylindriques s'écartent légèrement les uns

les autres pour laisser place aux autres éléments de l'épithélium, comme cela se voit d'ailleurs très bien sur les figures 1 et 2.

Ces cellules cylindriques présentent un noyau ovale vivement coloré par les divers réactifs. Ce noyau est situé à diverses hauteurs dans le corps cellulaire, de telle sorte que les noyaux des différentes cellules, placés côte à côte, ne forment pas une seule rangée, mais bien une ou deux rangées stratifiées.

Le corps cellulaire, faiblement coloré par l'éosine, est formé d'un protoplasma finement granuleux. Il présente du côté de la surface libre un épaississement qui, sur des coupes fines, se traduit sous l'aspect d'une ligne mince plus fortement teintée que le restant du corps cellulaire. Il s'agit là d'une sorte de plateau formé par un épaississement localisé du protoplasma et présentant, d'ailleurs, les mêmes réactions que ce dernier sous l'influence des matières colorantes. Ce plateau, assez peu marqué, a été indiqué dans la figure 1, (*p*). Il mérite d'attirer notre attention, parce qu'il donne aux cellules cylindriques un caractère bien différent de celui qu'on leur a attribué depuis longtemps sur la foi de Reich. En effet, cet auteur décrit, dans la portion superficielle des cellules cylindriques, une région hyaline formant une sorte de plateau épais parfaitement transparent qui, se continuant avec celui des cellules voisines, dessinerait une sorte de cuticule amorphe étendue à la surface de l'épithélium. J'ai vainement cherché cette couche hyaline de Reich sur des pièces traitées par d'aussi bons fixateurs que l'est, par exemple, la liqueur de Flemming, et je désespérais d'arriver à comprendre ce qui avait bien pu donner lieu à l'interprétation de l'auteur que je critique, lorsque je rencontrai, sur certaines préparations, une disposition qui semble expliquer tout naturellement les descriptions de Reich. On voit sur la figure 2, à la surface libre de l'épithélium, une couche mince *m*, formée par une matière amorphe et parfaitement hyaline, qui répond bien à la cuticule de Reich. Mais si l'on vient à suivre cette couche

au delà des limites de la figure représentée ci-dessous, on ne tarde pas à s'apercevoir qu'elle devient, en certains points, plus épaisse et qu'elle peut même loger alors dans son épaisseur des débris cellulaires ou des leucocytes polynucléés. Ceci montre que cette couche mince est formée simplement par une lame de mucus qui s'est épanché à la surface de l'épithélium

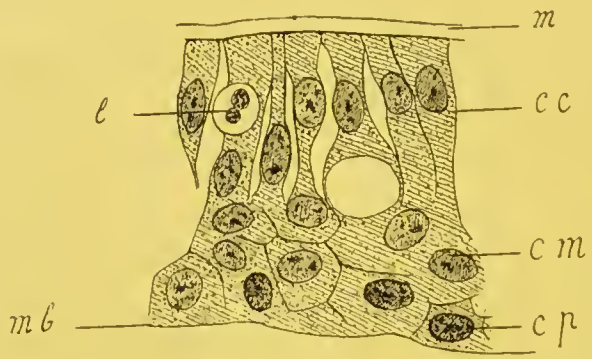

Fig. 2. — **Epithélium conjonctival de l'homme. Fornix supérieur.** Fixation au liquide picro-osmio-argentique (Ocul. 3, Obj. 8, Stiassnie).

m b. Membrane basale. — *c p.* Cellules de la couche profonde. — *c m.* Cellules de la couche moyenne.— *c c.* Cellules cylindriques.— *l.* Leucocyte polynucléé.— *m.* Couche de mucus.

conjonctival et l'a recouverte d'une manière uniforme. Ce qui vient encore à l'appui de cette manière de voir, c'est que cette couche hyaline se présente avec les mêmes caractères sur l'épithélium pavimenteux, c'est-à-dire en un point où elle ne peut manifestement pas représenter une cuticule des cellules superficielles. En outre, dans nombre de cas, cette couche manque, soit sur toute l'étendue de la préparation, soit par places, et cela se rencontre en particulier sur les pièces qui ont été fixées par le liquide de Müller.

Par conséquent, il faut admettre désormais que la description donnée par Reich repose sur une erreur d'interprétation. Les cellules cylindriques de la conjonctive ne possèdent pas de partie superficielle hyaline ; elles présentent simplement vers leur bord

libre un léger épaississement très fortement colorable par les réactifs et qui constitue une sorte de plateau cuticulaire peu marqué.

b). Au-dessous des cellules cylindriques, on trouve, dans les parties les plus minces de l'épithélium conjonctival, c'est-à-dire au niveau de la conjonctive tarsienne, une seule rangée de *cellules plus profondes*. Ces cellules ont des noyaux ovales, placés horizontalement, et qui se distinguent d'habitude par une coloration plus intense que celle des noyaux des cellules superficielles (fig. 1, *c p*). Mais le plus souvent on trouve, entre ces cellules profondes et les cellules cylindriques, une ou deux couches de cellules polygonales qui constituent ce que l'on pourrait appeler la couche moyenne de l'épithélium conjonctival (fig. 2, *c m*). On voit, sur cette dernière figure, que l'épithélium est beaucoup plus épais que celui de la conjonctive tarsienne. Cet épithélium épaissi existe dans le voisinage du cul-de-sac, où il forme, comme on le verra plus loin, la transition naturelle avec l'épithélium du feuillet postérieur.

Il n'est pas rare de trouver dans l'épithélium cylindrique des globules blancs migrateurs, comme celui qui est représenté dans la fig. 2, en *l*. Le nombre de ces globules migrateurs est, naturellement, beaucoup plus grand dans les conjonctives enflammées.

B. Epithélium pavimenteux. — L'épithélium pavimenteux qui tapisse le feuillet postérieur de la conjonctive présente une structure un peu différente, suivant que l'on examine le voisinage du limbe cornéen, ou le restant de la conjonctive bulbaire.

Au voisinage du limbe, l'épithélium conjonctival se continue avec celui de la cornée, suivant un mode qui sera étudié plus loin. Cet épithélium est constitué par une série de couches cellu-

laires que l'on peut distinguer en trois strates qui sont : la couche profonde ou génératrice (fig. 3) *cg*, la couche moyenne *cm*, et la couche superficielle *cs*.

La *couche génératrice cg* est formée de petites cellules cylindriques ou cubiques, implantées verticalement sur la membrane basale, et presque entièrement remplies par leur noyau ovale, fortement coloré par les réactifs. Par le fait de cette coloration intense des noyaux, la couche génératrice se reconnaît aisément, même à un faible grossissement.

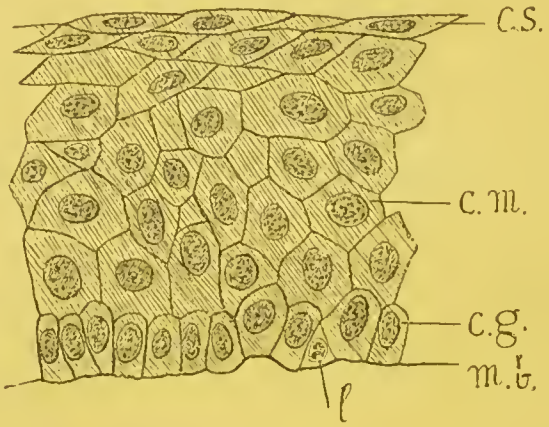

Fig. 3. — **Epithélium de la conjonctive bulbaire de l'homme au voisinage de la cornée.**

Fixation au liquide picro-osmio-argentique (Ocul. 2, Obj. 8, Stiassnie).

m b. Membrane basale.— *l*. Leucocyte.— *c g*. Couche génératrice.— *c m*. Couche moyenne. — *c s*. Couche superficielle.

La *couche moyenne cm* est constituée par des rangées superposées de cellules polygonales en nombre variable avec l'épaisseur de l'épithélium au point considéré. Ces cellules présentent des contours bien marqués, un noyau central moins fortement teinté que celui des cellules de la couche génératrice, et un protoplasma qui prend une teinte brun rosé avec l'éosine, après l'action de l'acide osmique. Je n'ai jamais vu, entre ces différentes cellules, les ponts intercellulaires ou pointes de Schultze, qui existent souvent dans les épithéliums de ce type.

La *couche superficielle cs* se compose de une ou deux rangées de cellules très aplaties qui, sur les coupes, se présentent avec l'aspect d'un fuseau possédant, à son centre, un noyau fortement coloré. Ces cellules ont tendance à se soulever par places et à se détacher du restant de l'épithélium, à la manière de petites écailles caduques.

Tous les caractères qui viennent d'être signalés donnent à cet épithélium la valeur d'un épithélium pavimenteux stratifié. Son étendue sur la conjonctive bulbaire est assez limitée, puisque, sur une coupe totale d'œil avec la conjonctive qui le recouvre, il ne remonte guère au delà d'une petite distance de l'angle irido-cornéen. Toutefois, il peut reparaître par places en dehors de ces limites, mais d'une manière tout à fait erratique.

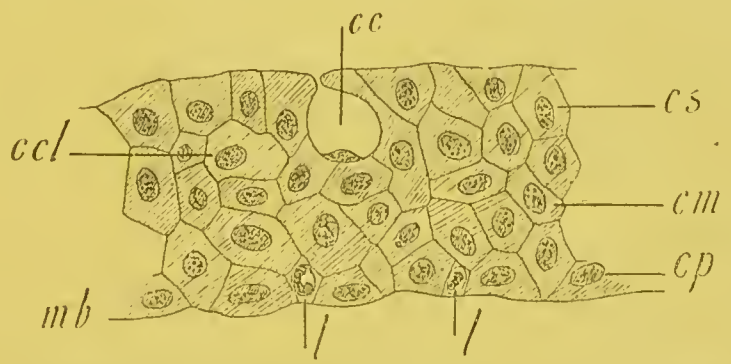

Fig. 4. — **Epithélium du feuillet postérieur de la conjonctive de l'homme.**

Fixation au liquide picro-osmio-argentique (Ocul. 2, Obj. 8, Stiassnie).

m b. Membrane basale. — *l.* Leucocytes. — *c p.* Couche profonde. — *c m.* Couche moyenne. — *c s.* Cellule superficielle. — *c cl.* Cellule claire. — *c c.* Cellule caliciforme.

L'épithélium qui lui succède et qui revêt presque toute l'étendue du feuillet postérieur de la conjonctive est, comme lui, un épithélium pavimenteux stratifié, mais cet épithélium diffère beaucoup du premier par les caractères des cellules qui composent sa couche superficielle (fig. 4). En effet ces cellules *cs*, au lieu d'être aplaties, sont cubiques ou même cylindriques.

Cet épithélium ressemble beaucoup à celui du ptérygion qui a été figuré par *Fuchs* (*Archiv. für opht.* 1892, fasc. 2, pl. 1, fig. 2), et, comme dans ce dernier, on y rencontre autour de tous les noyaux de la couche génératrice ou autour de quelques noyaux de la couche moyenne, des grains de pigment : toutefois ces grains sont en nombre bien moins grand que dans la figure reproduite par le professeur de Vienne.

La présence de ces cellules cubiques à la surface de l'épithélium fait que, dans le cas où ces cellules s'allongent un peu plus qu'on ne le voit dans la fig. 4 et où le nombre des cellules polygonales de la couche moyenne diminue, il existe des transitions insensibles entre l'épithélium pavimenteux et l'épithélium cylindrique représenté dans la fig. 2. A l'aide de faibles grossissements, il est même parfois difficile de distinguer où commence l'épithélium cylindrique vrai, et où finit l'épithélium pavimenteux modifié. J'ai fait déjà remarquer que cette transition entre ces deux épithéliums, qui est d'ailleurs ménagée et progressive, se trouve à peu près à $0^{mm},5$ ou $0^{mm},6$ du fond du cul de-sac conjonctival.

Dans l'épithélium pavimenteux qui vient d'être décrit, on observe souvent, au milieu des cellules polygonales de la couche moyenne, certaines cellules plus claires (fig. 4 *ccl*). Le contenu de ces cellules ressemble beaucoup à celui des cellules à mucus, qui sont éparses çà et là dans l'épithélium.

Ceci m'amène à parler de ces dernières avec quelques détails, car leur nature et leur présence même au sein de l'épithélium conjonctival ont été l'objet d'assez nombreuses discussions. Les diverses opinions émises à ce sujet sont résumées dans la thèse de Green [1], où l'on pourra les trouver aisément.

D'accord avec cet auteur, j'admets que les *cellules caliciformes*

[1] Ch. Leedham Green; *Ueber die Bedeutung der Becherzellen der Conjunctiva.* Thèse de Heidelberg, 1894.

sont bien des éléments normaux de la conjonctive humaine, et non pas seulement, comme beaucoup l'ont prétendu, des productions pathologiques. En effet, ces cellules existent normalement chez les animaux : chien, chat, cobaye, lapin, etc... De plus, il est tout naturel de penser que les cellules claires dont il vient d'être parlé et qui sont situées parfois dans les strates les plus profonds de l'épithélium, immédiatement au-dessus de la couche génératrice, représentent simplement les différents stades de l'évolution des cellules caliciformes, et non

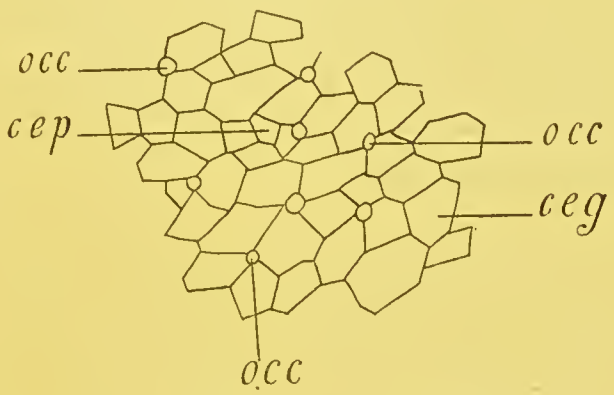

Fig. 5. — **Epithélium de la conjonctive de l'homme vu de face.** Imprégnation au liquide picro-osmio-argentique (Ocul. 2, Obj. 8, Stiassnie).

occ. Ouverture des cellules caliciformes. — *cep*. Cellules épithéliales de petite taille. — *ceg*. Cellules épithéliales plus grandes.

pas une dégénérescence pathologique hyaline des cellules. En outre, comme le fait remarquer Green, la forme des cellules à mucus est absolument normale, et leur ouverture *circulaire* se voit fort bien à la surface de l'épithélium conjonctival de l'homme imprégné de nitrate d'argent. La figure 5 montre en *occ* l'ouverture de huit cellules caliciformes, parfaitement arrondie et nette, au milieu du pavé dessiné par les contours des cellules épithéliales. Sur la préparation qui a fourni ce dessin, il était facile de voir, en abaissant l'objectif, une cellule à mucus, volumineuse, claire, correspondant parfaitement à chacune des ouver-

tures circulaires indiquées. Ces orifices ont de 3 à 4 μ, et les cellules caliciformes situées au-dessous environ 16 μ.

La distribution des cellules caliciformes est assez irrégulière, comme tous les auteurs l'ont signalé. Parfois elles sont assez rapprochées les unes des autres, leurs distances étant du milieu au milieu des orifices de 13, 16 ou 27 μ. Dans ce cas, les corps renflés des cellules caliciformes sont presque au contact. En d'autres points, elles sont beaucoup plus écartées, et l'on peut mesurer entre les plus voisines, la distance de 70 μ.

Comme Green, j'ai constaté la présence de cellules à mucus dans l'épithélium conjonctival d'un fœtus de huit mois, et dans celui d'un enfant d'un an, ce qui me permet d'appuyer entièrement les vues de cet auteur sur le caractère *absolument normal et constant* de ces formations.

Je terminerai l'étude de l'épithélium de la conjonctive par la description du passage entre l'épithélium conjonctival et celui du bord libre des paupières d'une part, et par celle du passage entre l'épithélium cornéen et celui de la conjonctive bulbaire, d'autre part.

1° A $0^{mm},9$ du point où l'épithélium revêt les caractères de celui qui recouvre le bord libre des paupières, on trouve encore, sur la conjonctive, un épithélium cylindrique caractéristique. La zone de transition entre les deux est excessivement courte, et ne mesure pas plus de $0^{mm},5$ à $0^{mm},6$. Elle se caractérise du côté de l'épithélium par les dispositions suivantes. L'épithélium devient plus épais ; tandis qu'il mesure 40 μ, dans sa portion cylindrique, il en présente de 55 à 60 au niveau de cette zone de transition. Cet épaississement est dû surtout à l'augmentation du nombre des couches de cellules de la portion moyenne. De plus, en dehors de cet épaississement, on voit les cellules cylindriques s'incliner légèrement vers le bord libre, de manière à se coucher les unes sur les autres, en se recouvrant. L'épithé-

lium cylindrique se continue ainsi, par des transitions insensibles, avec les cellules plates de la surface qui constituent l'épithélium pavimenteux du bord libre. Pour accentuer encore les caractères de transition de cette couche, les premières cellules plates de l'épithélium pavimenteux ressemblent d'autant plus aux cellules cylindriques inclinées qu'elles ne sont pas imprégnées de substance cornée. En effet, l'éléidine qui précède cette substance n'apparaît que plus loin, au delà de l'angle droit qui sépare la conjonctive du bord marginal.

Du côté du derme, cette zone de transition est encore indiquée par la présence de trois ou quatre petites papilles très peu développées, auxquelles font suite les papilles beaucoup plus élevées du bord palpébral. Ces dernières mesurent une hauteur de 40 à 50 μ, tandis que les petites papilles de la zone de transition ont de 10 à 16 μ.

2° Le passage entre l'épithélium cornéen et l'épithélium conjonctival s'effectue insensiblement et de la manière suivante.

On voit d'abord l'épithélium s'épaissir un peu, tout en gardant la structure pavimenteuse stratifiée qu'il possède dans la cornée ; on voit ensuite quelques papilles dermiques semblables à celles que Ciaccio [1] a représentées (Pl. I, fig. 6) pénétrer dans cet épithélium, dont la surface libre est toujours unie : les papilles ne sont donc pas saillantes à l'extérieur. Elles sont très peu nombreuses, au nombre de quatre à cinq assez grandes, mesurant 50 μ environ, puis de trois ou quatre plus petites, de 13 à 32 μ, situées plus loin dans la conjonctive. La dernière de ces petites papilles se trouve à peu près au niveau de l'angle irido-cornéen, peut-être un peu en dehors.

[1] Ciaccio ; Osservazioni intorno alla struttura della congiuntiva umana. Mémoires de l'Académie des Sciences de l'Institut de Bologne, 1873.

II. — Derme de la Conjonctive.

Le derme ou chorion muqueux de la conjonctive mérite une description un peu plus étendue que celle que lui consacrent les auteurs.

Il se divise en deux couches, l'une très mince, immédiatement sous-jacente à l'épithélium, *couche superficielle* ou *adénoïde*, l'autre plus épaisse, profonde, qui mérite bien le nom de *couche fibreuse*. La suite de cette description justifiera d'une manière complète, je l'espère du moins, cette distinction dont l'importance me paraît d'autant plus grande qu'elle a été plus négligée jusqu'ici, et que pourtant, au point de vue pathologique, ces deux couches se comportent fort différemment.

A. Couche superficielle. — Cette couche est très peu développée, d'une épaisseur variable suivant les points que l'on considère : au niveau du feuillet antérieur de la conjonctive, elle mesure 40 μ environ, au niveau du cul-de-sac et du feuillet postérieur avoisinant, elle a de 15 à 70 μ, enfin au niveau de la conjonctive bulbaire près de la cornée, elle a de 14 à 27 μ (non compris l'épaisseur des papilles).

Elle se compose d'un tissu conjonctif délicat, dont les faisceaux très minces forment une trame fine, dans laquelle les globules blancs s'infiltrent avec une grande facilité. Cette infiltration est telle que, chez l'homme, on trouve la plupart du temps, dans cette couche, un nombre plus ou moins considérable de ces globules, soit disséminés d'une manière à peu près régulière dans toute l'étendue de la membrane, soit plus abondants en certains points, où ils forment comme de petits nodules folliculaires. C'est là une particularité signalée par les auteurs depuis bien longtemps, et qui est représentée dans la fig. 6.

La présence des globules blancs au sein du tissu conjonctif

qui constitue cette couche finit par entraîner une disposition réticulée des éléments fibrillaires de ce dernier, comme cela arrive d'ailleurs dans tous les points de ce tissu où les globules migrateurs de la lymphe séjournent en certain nombre.

Beaucoup d'auteurs, Ciaccio, Blumberg, Raehlmann, etc., ont insisté sur cette disposition et ont considéré le derme de la conjonctive comme formé de tissu réticulé. Mais en général ils n'ont pas assez nettement indiqué que cette structure ne s'étendait qu'aux parties superficielles de ce derme. Ce dernier, en effet, n'est pas tout entier constitué, comme on le croirait d'après certaines descriptions, par un réticulum délicat de fibrilles conjonctives, renfermant dans ses mailles des amas de globules blancs. Cette disposition ne se retrouve qu'au niveau de la couche superficielle et même pas dans toute l'étendue de cette dernière.

Dans deux cas, en effet, j'ai trouvé qu'au niveau de la partie superficielle du feuillet postérieur de la conjonctive, c'est-à-dire au niveau de la conjonctive bulbaire et de la portion voisine du fornix, les globules blancs manquaient complètement, tandis qu'ils étaient assez abondants dans le restant de la couche superficielle : ils formaient même, dans le feuillet antérieur, quelques rares petits amas nodulaires semblables à des débuts de granulations.

D'ailleurs, l'absence des globules blancs n'entraîne pas l'absence de cette couche superficielle qui vient d'être signalée. Il est, en effet, facile de voir, sur la conjonctive bulbaire, au-dessous de l'épithélium pavimenteux, un strate mince de tissu conjonctif délicat qui répond absolument par sa structure à la couche superficielle; mais, comme il n'y a pas de leucocytes interstitiels, cette couche n'a pas de structure réticulée.

Cette couche superficielle répond, jusqu'à un certain point, au corps papillaire des muqueuses analogues à la peau. Toutefois son tissu est un peu moins délicat et ne forme jamais de papilles vraies. En effet, les formations comparables à des papilles sont

excessivement rares dans la conjonctive : on trouve tout au plus quatre à cinq rangées de papilles dans la zone de transition, entre la cornée et la conjonctive, et il n'y en a pas d'autres, en dehors de cette région. Cependant certains auteurs ont décrit des papilles dans le derme conjonctival. Mais ces différentes élevures du derme qui ont été considérées comme des papilles, ne sont pas des papilles vraies. C'est ainsi que les papilles que l'on a dit

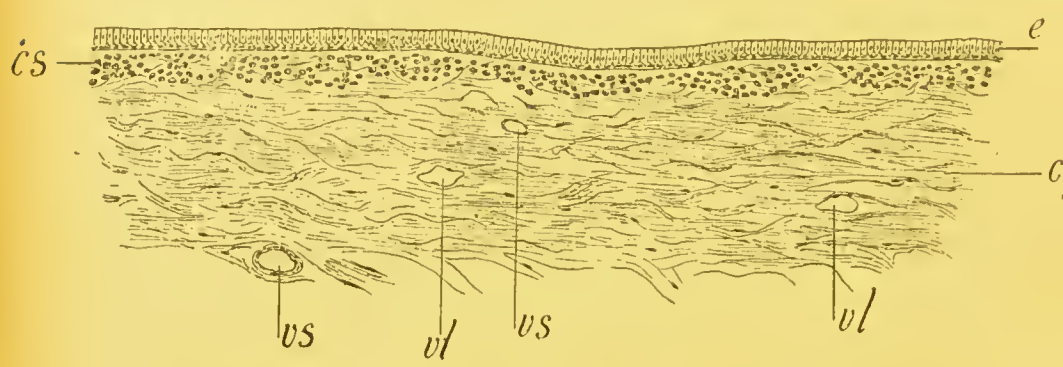

Fig. 6. — **Coupe transversale de la conjonctive de l'homme, feuillet antérieur, portion supra-tarsienne.**

Fixation au sublimé acétique (Ocul. 2, Obj. 3. Stiassnie).

e. Epithélium. — *cs*. Couche superficielle (adénoïde) du derme. — *cp*. Couche profonde (fibreuse) du derme. — *vs*. Vaisseaux sanguins. — *vl*. Vaisseaux lymphatiques.

exister entre les différentes glandes de Henle, doivent être interprétées d'une tout autre façon.

On voit donc, en somme, que la couche superficielle de la conjonctive répondrait à un corps papillaire sans papilles.

Dans le feuillet antérieur, comme cela a déjà été dit, la couche superficielle est le plus souvent infiltrée de globules blancs qui lui donnent une structure spéciale. En effet, ces globules, en prenant place entre les différents faisceaux connectifs, les écartent çà et là les uns des autres et transforment leur feutrage habituel en un réticulum délicat. Les mailles de ce réticulum sont formées de fines fibres, réunies par places en points nodaux, et venant s'appuyer sur la paroi des vaisseaux qui traversent le tissu

pour faire corps avec elle. C'est là un caractère qui a été donné depuis longtemps pour le tissu réticulé.

A cause de cela, et bien que cette disposition ne se voie pas à toute l'étendue de la couche superficielle, on peut désigner cette dernière sous le nom de *couche adénoïde*, qui a l'avantage d'être plus significatif que celui de *couche superficielle*. En effet, le terme de « superficielle » indique simplement une différenciation topographique, tandis qu'il s'agit, en réalité, d'une véritable différenciation anatomique que j'ai déjà essayé d'indiquer en comparant cette couche au corps papillaire du derme. Par conséquent, j'emploie les mots de *couche adénoïde* qui ont été déjà utilisés par les auteurs avec une acception moins bien limitée, non pas pour désigner une formation pathologique résultant de l'accumulation des leucocytes, mais bien un véritable détail de structure normal et constant de la conjonctive.

La couche superficielle ou adénoïde se distingue aisément de la couche profonde ou fibreuse avec laquelle elle est en parfaite continuité.

En effet, tandis qu'elle est formée d'un tissu conjonctif délicat, la couche profonde présente au contraire des fibres connectives très fortes comparables aux faisceaux tendineux, intriquées les unes dans les autres comme dans le derme de la peau ou dans une aponévrose. Ces fibres connectives ainsi disposées offrent à l'accumulation des globules blancs entre elles, une bien plus grande résistance que le réticulum délicat de la couche superficielle. Enfin, d'une manière générale, la direction des fibres connectives de cette couche superficielle est perpendiculaire à celle de la majorité des faisceaux de la couche profonde.

L'exactitude de cette distinction en deux couches que je propose pour le derme conjonctival est encore démontrée par les résultats obtenus avec les injections interstitielles faites dans son épaisseur. En effet, lorsqu'on injecte dans le chorion muqueux de la conjonctive le mélange au nitrate d'argent qui a été

employé pour l'étude des lymphatiques, on observe les phénomènes suivants (voir page 95).

L'injection dissocie plus ou moins la couche profonde, dans l'étendue de laquelle elle se répand, écartant les faisceaux les uns des autres, et donnant à l'ensemble de cette couche, après réduction de l'argent, la teinte brune bien connue. Mais cette injection, quelle que soit son étendue en surface, ne pénètre jamais dans la couche superficielle, qu'elle respecte en totalité. D'ailleurs elle respecte aussi le tarse et une bande de tissu fibreux qui le surmonte et qui renferme souvent dans son sein quelques glandes de Krause.

On ne peut pas invoquer l'insuccès de l'opération pour expliquer que l'injection n'a pas pénétré dans les intervalles des fibres connectives de la couche superficielle : les injections, car elles ont été faites dans plusieurs cas, étaient toutes parfaitement réussies, puisque le liquide avait pénétré dans les lymphatiques contenus dans l'intérieur de cette couche, lymphatiques dont il avait dessiné l'endothélium caractéristique.

Cette division, en deux couches, du derme conjonctival a été observée non seulement chez l'homme, mais aussi chez le chien et le lapin, où elle se présente avec les mêmes caractères. Rien n'est plus démonstratif que de voir, dans les préparations ainsi faites, la différence de coloration présentée par ces deux couches.

En somme, et pour résumer cette longue étude, je dirai que le derme conjonctival doit être divisé en deux couches bien distinctes. La couche superficielle ne manque jamais ; elle est formée par de fines travées de tissu conjonctif. Cette couche se distingue nettement et par bien des caractères de la couche profonde. De plus, d'ordinaire, elle est infiltrée par des leucocytes migrateurs, et elle possède alors une structure réticulée ; toutefois, cette infiltration n'est pas constante et peut manquer en certains points de cette couche superficielle.

B. Couche profonde ou fibreuse. — Cette couche, au point de vue macroscopique, correspond au derme de la conjonctive. C'est elle que l'on enlève lorsqu'on dissèque cette muqueuse, et c'est elle qui lui donne toute sa résistance.

Elle se confond profondément avec le tissu des parties sur lesquelles elle s'appuie. Son épaisseur est différente suivant les points de la conjonctive que l'on examine. Au niveau des paupières, elle est très peu développée, et elle se confond avec le tarse. Cette confusion est si intime que toute distinction entre cette couche profonde et le tarse est arbitraire. D'une façon plus exacte même, on pourrait considérer cette couche comme faisant défaut au niveau des tarses et d'une bande fibreuse qui les surmonte et dont il a été parlé précédemment, puisque les injections interstitielles faites dans l'épaisseur de la conjonctive ne pénètrent pas dans le tissu fibreux de ces deux parties. Mais si cette couche profonde n'est pas anatomiquement présente en ces points, elle est remplacée fonctionnellement par le tarse et par le tissu fibreux de la bande juxta-tarsienne.

Au-dessus de cette bande, cette couche offre son maximum d'épaisseur, de $1^{mm},3$ à $1^{mm},6$; au niveau du feuillet postérieur du cul-de-sac, elle mesure de $0^{mm},7$ à 1 millim.; enfin, au niveau du bulbe, elle est beaucoup plus mince et ne mesure que de $0^{mm},1$ à $0^{mm},5$.

Cette membrane fibreuse est constituée, comme le derme de la peau ou comme une aponévrose, par des faisceaux connectifs puissants, entrelacés, mais dont la direction prépondérante est perpendiculaire au bord libre de la paupière.

Dans cette couche se trouvent contenus les artères, les veines, les lymphatiques, les troncules nerveux un peu considérables de la conjonctive. On y trouve aussi des fibres lisses de l'accessoire du releveur de la paupière supérieure que l'on rencontre souvent dans les ablations un peu profondes du fornix supérieur. C'est encore dans cette couche fibreuse que viennent se placer

les glandes de Krause, qui, de la sorte, sont encastrées profondément dans le tissu fibreux.

Sur toute son étendue, il est très difficile d'assigner à cette couche une limite interne bien précise, parce que, dans sa profondeur, elle se confond avec le tissu conjonctif sous-jacent. Néanmoins son existence me paraît devoir être admise d'autant plus facilement qu'en dehors des faits anatomiques qui ont été signalés pour la caractériser (c'est-à-dire la force et la direction de ses faisceaux), il existe d'autres caractères d'ordre pathologique. Elle se comporte, vis-à-vis du processus granuleux, d'une façon différente que la couche superficielle : en effet, les granulations ne prennent jamais naissance dans son épaisseur, elles ne l'envahissent que fort peu, elles ne la dépriment pas en dedans, comme elles le font, au contraire, pour l'épithélium, qu'elles soulèvent et font saillir au dehors.

Il me reste encore, pour terminer l'étude de la conjonctive, à parler des vaisseaux sanguins et lymphatiques, des nerfs et des glandes.

Les *vaisseaux sanguins*, dont la disposition macroscopique est bien connue, consistent en capillaires, en artérioles et en veinules. Les capillaires sont situés principalement dans la couche superficielle et très souvent immédiatement au-dessous de l'épithélium, dont ils ne sont séparés que par la membrane limitante. Les vaisseaux d'un calibre plus considérable sont situés dans la couche fibreuse.

Les *vaisseaux lymphatiques* ont été bien étudiés par différents auteurs. J'ai cherché à les mettre en évidence pour l'étude de certaines questions qui seront indiquées longuement à propos de l'anatomie pathologique des granulations. Pour cela, j'ai employé les anciennes méthodes d'injection interstitielle au nitrate d'argent, améliorées par le professeur Renaut[1]. Cette nouvelle

[1] Thèse de Rivière, Lyon 1893.

méthode d'injection consiste dans l'emploi d'un mélange d'acide osmique, d'acide picrique et de nitrate d'argent, fait dans les proportions suivantes :

Première solution.

Acide osmique à 1°/₀	20 cc.
Solution aqueuse saturée d'acide picrique.	80 cc.

Deuxième solution.

Solution picro-osmique préparée comme ci-dessus	75 cc.
Nitrate d'argent à 1 °/₀	25 cc.

On injecte ce dernier mélange dans le tissu conjonctif du derme conjonctival, au moyen d'une seringue de Pravaz. Le liquide se répand dans les interstices du tissu conjonctif, puis dans les lymphatiques, dont il imprègne les contours des cellules endothéliales. En se répandant insterstitiellement dans les tissus, il imprègne aussi les organes qui peuvent s'y rencontrer, tels que nerfs et leurs gaînes, vaisseaux sanguins, etc. De plus, ce mélange picro-osmio-argentique est un fixateur excellent et les organes qui ont été traités par lui pendant quelques minutes, placés ensuite dans l'alcool à 90°, fournissent d'excellents matériaux d'étude. On peut faire les coupes après durcissement des pièces dans la gomme et l'alcool, ou bien après inclusion dans la paraffine et les examiner sans coloration : les parties imprégnées par l'argent sont alors seules visibles. On peut aussi colorer ces coupes à l'aide de l'hématéine et de l'éosine, et l'on obtient ainsi de très beaux résultats. En outre, pour étudier la marche des lymphatiques, j'ai observé, à plat, de grands lambeaux de conjonctives injectées par ce liquide picro-osmio-argentique, montés dans le baume sans coloration. On voit alors les deux réseaux superficiel et profond des vaisseaux lymphatiques signalés par les auteurs et très reconnaissables à leurs caractères propres.

Sur les coupes il est facile de s'apercevoir que les capillaires lymphatiques, fins ou de petit diamètre, sont situés dans la couche superficielle, immédiatement au-dessous des capillaires sanguins. Les capillaires lymphatiques de grand diamètre sont situés plus loin, soit dans les parties profondes de la couche superficielle, soit à la limite de cette dernière et de la couche fibreuse. Les plus gros d'entre eux sont entièrement situés dans la couche profonde ou fibreuse.

Nerfs. — En examinant à plat des lambeaux de conjonctive étalée et traitée par la méthode ci-dessus, il est facile de voir les nerfs à myéline, colorés par l'acide osmique, se distribuer sous forme de ramifications déliées au sein du tissu conjonctival. Je n'ajouterai rien à la description de ces nerfs étudiés par beaucoup d'auteurs, entre autres par Ciaccio, Poncet (de Cluny), et tout récemment par Dogiel (au moyen de la méthode d'Ehrlich) et par Bach (au moyen de la méthode de Golgi-Cajal). Je me contenterai de dire que, par la méthode que j'indique, il est facile de mettre en évidence les gaines de Henle des faisceaux nerveux, et certains détails de structure des nerfs eux-mêmes, tels que incisures de la gaîne de myéline, étranglements annulaires et croix de Ranvier.

Glandes. — Sans entrer dans de bien longs détails sur les glandes de la conjonctive, je crois, néanmoins, devoir exposer quelques données qui m'ont été suggérées par mes recherches et qui semblent mettre un peu de clarté dans une nomenclature trop souvent confuse.

On distingue dans la conjonctive deux sortes de glandes principales, les *glandes de Henle* et les *glandes de Krause*, auxquelles on peut ajouter quelques glandes siégeant au niveau du limbe, appelées glandes de *Manz*. Je ne m'occuperai pas de ces dernières.

On a décrit sous le nom de *glandes de Henle* des formations bien diverses, et qu'il importe de distinguer les unes des autres. Lorsque l'on fait des coupes de la conjonctive, perpendiculaire-

ment au bord libre, on voit que, principalement sur le feuillet antérieur de cette muqueuse, l'épithélium s'infléchit par places, pénétrant plus ou moins profondément dans le derme conjonctival. Il forme ainsi de petits recessus semblables à des glandes et qui ont été décrits sous le nom de glandes de Henle. Or certaines de ces formations ne sont pas de véritables glandes, c'est-à-dire ne répondent pas à des invaginations plus ou moins tubuleuses mais en tout cas limitées de l'épithélium, mais bien à la coupe transversale de sillons parallèles au bord palpébral. Ces sillons n'ont absolument rien de commun avec des glandes. Ils forment, au niveau des culs-de-sac, un système de rigoles anastomosées entre elles, bien décrit par Stieda. Mais il est clair qu'on ne peut en rien les comparer à des glandes vraies à cause de leur grande étendue, et à cause aussi de ce fait que l'épithélium qui les tapisse est absolument identique à l'épithélium de la surface de la conjonctive du voisinage. D'ailleurs si on étale et si on tend avec des épingles sur une plaque de liège, une conjonctive détachée de l'orbite, on fait disparaître absolument ces sillons.

Cela ne veut pas dire toutefois qu'il n'existe pas de véritables glandes de Henle dans la conjonctive ; mais ces dernières sont limitées exclusivement à la conjonctive tarsienne. Là, l'épithélium fournit des invaginations en forme de doigts de gants plus ou moins renflés à leur extrémité borgne, quelquefois divisés en deux, et qui rappellent, de loin, les glandes de Lieberkühn. Ces glandes débouchent à la surface de la conjonctive par un orifice arrondi qu'il est facile de voir sur une conjonctive examinée à plat et colorée faiblement par le carmin aluné. On obtient alors une figure semblable à celle qui est représentée dans le Mémoire de Ciaccio (Pl. I, fig. 3). La paroi de ces glandes tarsiennes de Henle est formée par un épithélium, en tout semblable à celui de la conjonctive tarsienne à laquelle elles se rattachent, c'est-à-dire par une couche superficielle de cellules cylindriques entre-

mêlées quelquefois de cellules caliciformes, et par une couche profonde de cellules rondes ou ovales dont le noyau se colore très fortement par les réactifs. Les cellules cylindriques de l'épithélium des glandes de Henle se distinguent toutefois des cellules de la surface épithéliale, par un caractère spécial : elles sont généralement plus hautes, et leur surface libre est dépourvue du plateau qui a été décrit chez les précédentes ; enfin les noyaux des différentes cellules voisines sont tous situés à la même hauteur.

Je n'ai rien de nouveau à dire sur les *glandes de Krause*. Cependant il y aurait peut-être lieu d'en distinguer deux variétés, ou plutôt deux groupes principaux. En effet, celles qui sont situées immédiatement au-dessus du tarse, au-dessus du fond des glandes de Meibomius, présentent un volume et des caractères spéciaux. Ces glandes, trois ou quatre fois plus volumineuses que les glandes de Krause ordinaires, siègent au sein d'un tissu fibreux très analogue au tissu du tarse, par sa consistance et par sa réaction vis-à-vis des agents colorants. La présence de ce tissu fibreux donne à la structure de ces glandes des caractères très particuliers. Ce tissu envoie entre les différents lobules glandulaires des bandes fibreuses épaisses qui émettent des travées secondaires plus fines, se distribuant entre les différents acini comme des cloisons résistantes. Il résulte de cette disposition que, sur la coupe, les tubes épithéliaux plus ou moins renflés en acini (glande acino-tubuleuse) sont séparés les uns des autres par des travées épaisses de tissu fibreux qui leur forment comme un cadre rigide ; c'est là une disposition analogue à celle qu'on observe pour les glandes de Meibomius.

Les glandes ainsi situées dans une coque fibreuse qui entoure leurs éléments ultimes doivent, évidemment, être distinguées des glandes de Krause ordinaires dont les acini ne sont séparés les uns des autres que par de fines travées conjonctives. D'ailleurs ces glandes ont été déjà décrites par Ciaccio, qui leur a donné le nom de *glandes acineuses tarso-conjonctivales* (Pl. III,

fig. 20). On pourrait peut-être, pour cette raison, les appeler *glandes de Ciaccio*, et les distinguer ainsi des glandes de Krause véritables que Ciaccio, d'ailleurs, avait parfaitement distinguées des glandes dont je viens de parler longuement.

Cependant l'épithélium de ces deux variétés de glandes, glandes de Ciaccio et glandes de Krause, est le même, ce qui prouve qu'il n'existe pas entre elles de bien grandes différences ; les glandes de Ciaccio se distinguent simplement par leur siège, et surtout par l'emprisonnement de leurs lobules élémentaires dans une coque fibreuse solide et résistante, comme cela arrive pour les glandes de Meibomius.

CHAPITRE III

Recherches sur l'anatomie pathologique de la conjonctivite granuleuse.

Ainsi qu'on l'a fait remarquer dans le Résumé de l'Historique, ce qui caractérise le processus trachomateux, c'est la présence et l'évolution de *granulations* au sein du tissu de la conjonctive.

Ces granulations se présentent, sur des coupes colorées, sous la forme de petits nodules fortement teintés qui siègent dans les parties superficielles de la conjonctive et font une saillie plus ou moins accusée à la surface de cette dernière. Elles sont circulaires pour la plupart ; quelques-unes sont ovales. Leurs dimensions sont variables : certaines sont très petites et à peine visibles à l'œil nu, d'autres sont assez volumineuses. J'ai pratiqué un certain nombre de mensurations, et voici les résultats auxquels je suis arrivé ; les plus petites avaient $0^{mm},3$, les moyennes $0^{mm},8$ à $0^{mm},9$, les plus grosses $1^{mm},3$ et jusqu'à $2^{mm},1$.

Le tissu de la granulation a son siège dans le derme conjonctival, mais l'épithélium de cette membrane subit le contre-coup de la lésion et il est plus ou moins modifié à son niveau, contrairement à l'opinion de certains auteurs. Toutefois cet épithélium joue, selon moi, un rôle absolument négatif dans le processus trachomateux, et il n'intervient pas dans la production de la granulation, qui n'a pas un caractère épithélial comme l'a soutenu Omeltschenko.

Je décrirai tout d'abord les altérations de l'épithélium ; je passerai ensuite à l'étude du tissu de la granulation, à l'appui de laquelle je rapporterai quelques recherches faites sur le lapin et exécutées dans des conditions meilleures que celles que

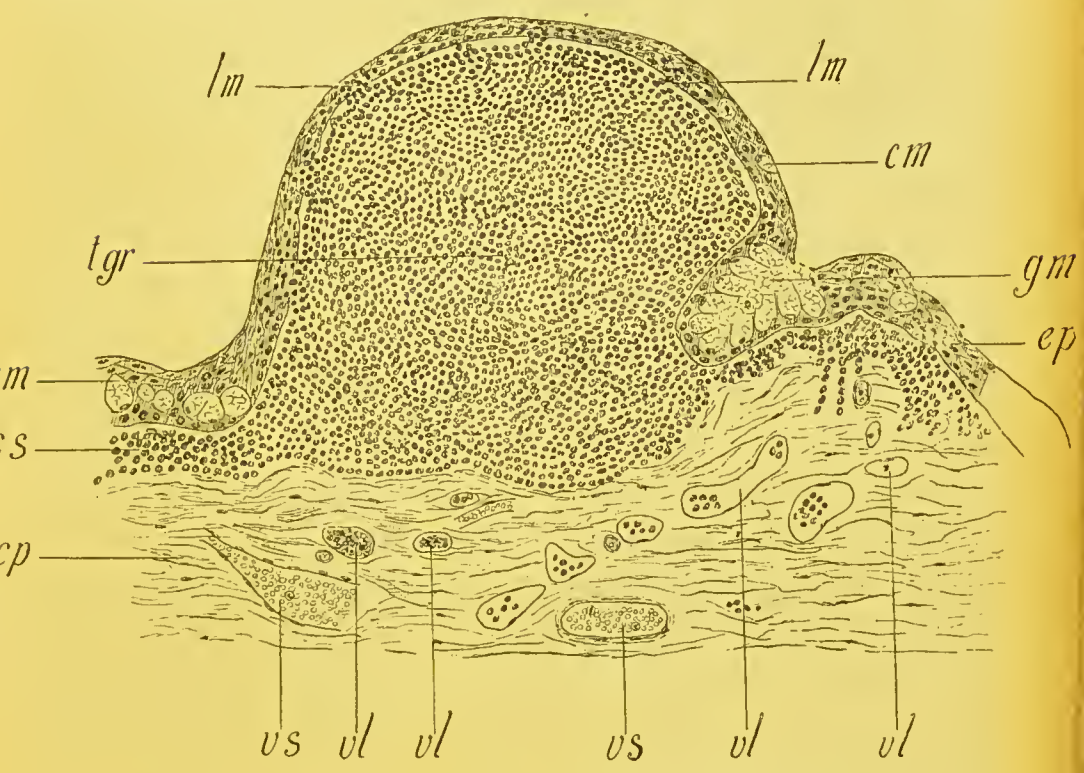

Fig. 7. — **Granulation de la conjonctive de l'homme.**
Fixation au sublimé acétique (Ocul. 2, Obj. 3, Stiassnie).

c m. Cellules à mucus. — *c s.* Couche superficielle ou adénoïde du derme. — *c p.* Couche profonde ou fibreuse. — *e p.* Epithélium. — *g m.* Pli muqueux (glande d'Iwanoff). — *l m.* Leucocytes migrateurs. — *t gr.* Tissu de la granulation. — *vl.* Vaisseaux lymphatiques. — *vs.* Vaisseaux sanguins.

j'avais entreprises chez l'homme. Enfin, je terminerai par l'examen d'un cas dans lequel les granulations avaient disparu, au moins sur une grande partie de l'étendue de la conjonctive, et qui pouvait être considéré comme en voie de guérison.

I. — Lésions de l'épithélium.

Dans les cas de granulations récentes, l'épithélium ne paraît pas avoir subi de grandes modifications. Ils est plus ou moins soulevé et infléchi par la présence des grains trachomateux et des intervalles qui existent entre eux, mais ses caractères morphologiques restent essentiellement les mêmes. Ainsi on peut voir l'épithélium cylindrique stratifié du cul-de-sac, garder son épaisseur et sa structure au niveau des granulations encore peu développées. Cependant, dans les mêmes cas où l'on constate la disposition que je viens d'indiquer, s'il existe dans la préparation une granulation volumineuse, on voit l'épithélium, resté cylindrique sur les côtés de cette granulation et dans les sillons qui la séparent des voisines, se montrer sur son sommet, aplati et lamelleux, On dirait que les cellules ayant subi à ce niveau une distension proportionnelle avec le soulèvement déterminé par la présence du nodule, ont dû s'étaler en surface pour conserver leur contact. D'ailleurs, de telles modifications morphologiques des cellules épithéliales sous l'action d'efforts mécaniques sont actuellement bien connues.

Sur le sommet de la granulation bien développée, l'épithélium présente donc une structure lamellaire comme l'a déjà indiqué Venneman. Cette structure est d'autant plus marquée que les intervalles cellulaires qui existent normalement entre les cellules épithéliales, et qui sont occupés d'habitude par une substance fondamentale ou ciment, sont ici très développés.

Il résulte de cette disposition que les strates épithéliaux superposés sont séparés les uns des autres par des bandes claires répondant à des intervalles libres. Ces intervalles sont, pour la plupart, occupés par des cellules migratrices de la lymphe qui ont probablement, d'ailleurs, contribué à leur développement excessif. Dans ce cas, on voit tout l'épithélium qui recouvre les

granulations pénétré par un nombre, parfois considérable, d'éléments migrateurs qui le dissocient plus ou moins, se placent entre les intervalles de ses cellules et arrivent à lui imprimer leurs propres caractères. En effet, il est souvent difficile, à un faible grossissement, de distinguer l'épithélium du tissu granuleux sous-jacent, dont les éléments sont, d'ailleurs, pour la plupart identiques à ceux qui ont envahi la lame épithéliale. Les figures 2, 3 et 4, représentant l'épithélium normal, montrent déjà que l'envahissement de ce dernier par les éléments migrateurs est chose ordinaire. Mais, à l'état pathologique, ces leucocytes se multiplient d'une façon extraordinaire (fig. 7 *lm* et fig. 11 *l*). Ils filent entre les interstices des cellules, les écartent, et quelquefois se réunissent plusieurs dans un même point. Ils créent, en cette place, une cavité spacieuse qu'ils remplissent. Ces cavités, sur les coupes, peuvent se montrer vides des éléments migrateurs qui les occupaient, et qui ont été enlevés dans les diverses manipulations qu'a subies la préparation. Le nombre de ces cavités peut être tel que l'épithélium est réduit à l'état d'une sorte de dentelle.

Dans certaines pièces que j'ai examinées, l'épithélium est tellement envahi par les leucocytes dans ses parties profondes, qu'il faut les plus forts grossissements pour arriver à distinguer, au milieu des globules blancs pressés, quelques cellules épithéliales encore reconnaissables. Ce sont ces leucocytes qui, sortis de l'épithélium et tombés dans le sac conjonctival, forment le pus que l'on observe quelquefois dans le cours du processus trachomateux.

La couche superficielle de l'épithélium persiste seule intacte sous la forme d'une lamelle mince, constituée par des cellules plates soudées bout à bout. Ce sont probablement de pareils cas qui ont fait croire à certains auteurs (Remy) que l'épithélium pouvait disparaître entièrement au niveau des granulations, dont le tissu se montrerait, alors, complètement à nu. En réalité cela

ne s'observe jamais ; sauf au niveau d'ulcères toujours aisément reconnaissables comme tels, l'épithélium ne fait jamais défaut.

Tandis que l'épithélium qui recouvre les saillies des granulations prend ainsi des caractères nouveaux par rapport à ceux qu'il présentait normalement dans la même région, l'épithélium, dans les intervalles qui séparent les nodules trachomateux, reste à peu près identique à lui-même. Cependant on peut observer certaines particularités dans sa structure qui se présentent surtout lorsque les granulations sont confluentes.

Les cellules à mucus qui existent normalement dans l'épithélium conjonctival sont rares au niveau des granulations. Il en existe cependant (fig. 7, *cm*), mais elles se réfugient de préférence dans les sillons qui séparent les différents nodules trachomateux. Dans le fond de ces sillons elles forment de petits amas, parfois assez développés. Il peut même arriver qu'une granulation soit plus ou moins complètement entourée à sa base par des sillons épithéliaux dont toutes les cellules sont transformées en cellules à mucus : sur les coupes ces sillons ont alors la forme de glandes (fig. 7, *gm*). Ces glandes, ou mieux ces structures glanduliformes, ont autrefois attiré l'attention d'Iwanoff et de Berlin, qui leur attribuaient une valeur spéciale dans le processus trachomateux (voir pag. 42 et 46). En réalité, comme l'ont déjà démontré plusieurs auteurs (Sattler, etc...), il ne s'agit pas là de glandes vraies : ce sont de simples plis ou des sillons plus ou moins profonds.

Quant à la prépondérance des cellules à mucus au sein de ces sillons, elle s'explique suffisamment par ce fait bien connu d'anatomie générale, que les cellules caliciformes, quoique répandues d'une manière assez régulière sur toute l'étendue des surfaces muqueuses qui en sont pourvues, se réfugient de préférence dans les portions enfoncées et cachées de ces muqueuses, où elles semblent mieux à l'abri pour mener à bien leurs fonctions délicates.

La figure 7 montre un exemple d'un de ces sillons ou plis muqueux correspondant aux glandes d'Iwanoff.

Dans certains cas de trachome ancien, j'ai observé une transformation très frappante de l'épithélium au niveau des granulations. Des pièces enlevées chez une femme atteinte de granulations depuis plus de quinze ans m'ont fourni, à cet égard, des données d'une netteté telle que je les exposerai longuement ci-dessous.

Dans ces cas, l'épithélium devient pavimenteux stratifié, et ressemble par de nombreux côtés à l'épithélium des muqueuses buccale, vaginale, etc.

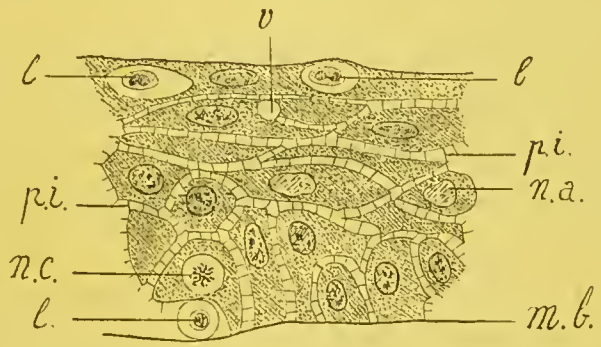

Fig. 8. — **Epithélium conjonctival sur des granulations anciennes de l'homme.**

Fixation au sublimé acétique (Ocul. 2, Obj. 8, Stiassnie).

m b Membrane basale.— *l.* Leucocytes.— *n a.* Noyaux atrophiés. —*n c.* Noyau en caryocinèse. — *p i.* Ponts intercellulaires. — *v.* Vacuole.

La couche profonde, formée de cellules dressées verticalement, présente çà et là des figures caryocinétiques rares. Au-dessus de cette couche se trouvent, suivant les points, de une à trois rangées de cellules polygonales qui sont surmontées par trois ou quatre strates de cellules de plus en plus aplaties. Toutes les cellules de cet épithélium sont réunies entre elles par des filaments protoplasmiques fins, très nombreux, qui rappellent par-

faitement les *ponts intercellulaires* ou *pointes de Schultze* des cellules épidermiques (fig. 8, *pi*).

Ces filaments unitifs traversent les espaces intercellulaires généralement bien développés, et au travers desquels ils se voient d'une façon très nette à cause de leur coloration rosée due à l'éosine. Par places, les espaces intercellulaires s'agrandissent, de manière à former des vacuoles plus ou moins considérables, parfois entièrement vides, parfois occupées par des globules blancs polynucléés. Dans quelques-unes de ces vacuoles, on voit les filaments unitifs de différentes cellules voisines se réunir entre eux en formant des figures étoilées. Le nombre et les dimensions de ces vacuoles intercellulaires augmentent progressivement de la base à la surface de l'épithélium [1].

Les cellules profondes sont munies de beaux noyaux vivement colorés par l'hématéine et le carmin. Il en est de même des cellules polygonales de la couche moyenne. Mais dans les cellules des strates superficiels les noyaux font le plus souvent défaut,

[1] Les espaces intercellulaires traversés par les filaments unitifs sont assez développés et se voient comme des bandes claires larges tout autour des cellules. C'est à cette circonstance que parait dû un fait qui m'a beaucoup frappé, à savoir la pénétration des globules rouges du sang dans ces espaces, et leur cheminement dans ces mêmes espaces jusque vers le milieu de la couche épithéliale. Dans plusieurs préparations provenant de pièces enlevées chez une femme granuleuse depuis plus de quinze ans, j'ai vu, en effet, des globules rouges parfaitement reconnaissables à leur coloration rouge brique par l'éosine, engagés dans ces espaces intercellulaires, non seulement au voisinage de la limitante, mais assez loin de cette dernière au milieu des strates moyens. Parmi ces globules, les uns étaient étirés pour prendre place dans l'espace étroit qui leur était offert, d'autres situés sur l'angle d'une cellule étaient pliés comme à cheval sur cet angle, d'autres enfin, déjà parvenus dans les vacuoles qui ont été signalées, étaient revenus sur eux-mêmes et avaient repris leur forme arrondie. Ce fait montre que le cheminement à travers les lignes interstitielles des épithéliums est peut-être plus qu'on ne le croit communément, sous la dépendance des courants des liquides qui peuvent s'établir dans ces espaces. Comment comprendre autrement que des corps inertes comme les globules rouges puissent y parcourir d'assez grandes distances, malgré la gêne qui doit résulter de la présence des filaments unitifs ?

et l'on ne trouve plus, en dehors de quelques noyaux épithéliaux, comme éléments nucléaires de ces couches superficielles que les noyaux des nombreux leucocytes qui y ont émigré. Mon attention a été vivement attirée par ce fait, et j'ai observé un certain nombre de coupes pour me rendre compte de ce que devenaient les noyaux des cellules épithéliales. J'ai vu que la plupart de ces noyaux sont l'objet d'une atrophie qui commence dans la couche moyenne des cellules polygonales pour se terminer assez vite avant d'arriver aux couches les plus superficielles. On voit, en effet, les noyaux se décolorer d'abord, puis avoir des contours de moins en moins nets, et finalement disparaître en se confondant avec le corps de la cellule qui se présente alors comme une masse homogène uniformément colorée en rose par l'éosine, et dans laquelle on ne distingue plus aucune trace de noyau.

Il est à remarquer que cette disparition du noyau, sur laquelle je suis très affirmatif, et dont il est facile de suivre les différents stades, ne s'accompagne pas de modifications importantes dans le corps cellulaire. En particulier, on n'y constate jamais la présence des grains d'éléidine, comme cela se voit, au contraire, dans la couche granuleuse de l'épiderme au niveau de laquelle il s'effectue une régression des noyaux. A part cette absence d'éléidine, la couche epithéliale qu'on a sous les yeux est absolument semblable à celle des muqueuses buccale, vaginale, etc.

A un faible grossissement, les noyaux des leucocytes polynucléaires émigrés en grande abondance dans les strates superficiels de l'épithélium conjonctival pourraient être regardés, de prime abord, comme appartenant à cet épithélium lui-même ; mais un examen avec un objectif un peu fort, même à sec, enlève tous les doutes et permet de s'assurer de l'exactitude de la description qui vient d'être faite.

Je crois avoir suffisamment indiqué les analogies qui rapprochent cet épithélium transformé des vieilles granulations des l'épithélium de la bouche ou du vagin ; toutefois un trait de

plus l'en rapproche encore. Il présente au-dessous de lui de petites élevures ou papilles rudimentaires au niveau desquelles il se comporte, d'ailleurs, comme dans les muqueuses que je viens de citer. En effet, la surface libre de l'épithélium étant toujours unie et sans inflexions, l'épithélium présente une plus grande épaisseur dans l'intervalle qui sépare deux papilles consécutives, et cette plus grande épaisseur est due, comme dans la peau, à une augmentation du nombre des strates des cellules polygonales.

Corrélativement avec la transformation épidermique, pour ainsi dire, de l'épithélium dans les vieilles conjonctivites granuleuses, on note l'absence complète des cellules à mucus.

Une telle transformation de l'épithélium conjonctival paraît s'observer dans d'autres cas que les viellles granulations. Je l'ai rencontrée dans un papillome de la caroncule lacrymale, et les fig. 7 et 8 de la Pl. I du mémoire de Fuchs sur le *Ptérygion*, cité à la page 83, montrent un cas où l'épithélium de cette production pathologique a pris des caractères analogues à ceux qui viennent d'être étudiés longuement. On voit notamment très bien dans ces deux figures, les ponts intercellulaires ou pointes de Schultze. Mais dans ce cas Fuchs croit avoir affaire surtout au premier stade d'une dégénérescence colloïde de l'épithélium, et il insiste beaucoup sur un espace clair qui apparaît au-dessus du noyau et le déprime, ce qui est, pour lui, un des signes de la transformation colloïde ; il ne paraît pas accorder d'importance aux pointes de Schultze.

Il me semble que, dans le cas de trachome que je viens de décrire, il ne s'agit pas d'une forme de dégénérescence analogue à celle qui a été signalée par Fuchs dans le *Ptérygion*, mais bien plutôt de la transformation d'un épithélium plus délicat en un épithélium plus résistant. D'ailleurs, la présence d'une disposition exactement semblable dans un cas de trachome guéri montre bien que cette transformation épithéliale n'est pas sous la dépendance d'une dégénérescence quelconque.

II. — Structure histologique de la granulation

La granulation se présente avec des caractères fort différents suivant les cas. Parfois elle forme un nodule assez volumineux, isolé et saillant fortement au-dessus de la muqueuse, qui est à peu près saine sur tout son pourtour. D'autres fois les divers nodules sont réunis les uns à côté des autres, et l'on en trouve un plus grand qui semble servir de centre de groupement aux plus petits qui l'entourent.

Ces nodules siègent toujours dans la couche la plus superficielle ou adénoïde du derme conjonctival et soulèvent au-dessus d'eux l'épithélium, tandis qu'ils s'enfoncent très peu dans la couche fibreuse proprement dite.

Sur les coupes, ces nodules sont plus ou moins bien limités d'avec le tissu environnant, et ils se continuent plus ou moins avec les îlots de globules blancs contenus dans la couche superficielle ou adénoïde. Ces leucocytes sont particulièrement abondants dans tous les cas de trachome. En effet, tandis que l'on peut voir, chez l'homme sain, la couche superficielle du derme conjonctival à peu près dépourvue de globules blancs, dans tous les cas de granulations que j'ai observés cette couche était largement pourvue de leucocytes ; elle méritait bien le nom de couche adénoïde qui lui a été attribué.

Bien souvent, lorsqu'il s'agit de granulations jeunes, c'est-à-dire de cas relativement récents, le nodule granuleux est limité du côté du derme par une sorte d'enveloppe mince, formée de faisceaux connectifs très délicats, circulaires, disposés concentriquement à la granulation (Staderini, Wolfring). Dans les intervalles de ces faisceaux, de nombreux globules blancs sont placés en rangées parallèles ; c'est là, d'ailleurs, une disposition qui a été souvent observée dans des nodules pathologiques de différentes natures.

Du côté de l'épithélium, la granulation est aussi bien limitée d'ordinaire et son contour est assez net. Ses limites forment une ligne concentrique à la membrane basale, dont elle est séparée par un assez court espace, apparaissant en clair sur les coupes après coloration (fig. 7 et 11).

Mais dans nombre de cas, des leucocytes migrateurs remplissent cet intervalle et envahissent l'épithélium, comme cela a été dit plus haut. Il résulte de cet envahissement que la limite entre ces deux tissus, épithélium et nodule trachomateux, devient alors incertaine, au moins quand elle est observée à de faibles grossissements.

Le tissu propre de la granulation est de structure assez compliquée, bien que, si l'on emploie de faibles objectifs, il se montre composé de petites cellules à peu près toutes semblables entre elles et que, d'ailleurs, l'on ne distinguait guère les unes des autres, il y a quelques années à peine.

Mais en réalité, ce tissu comprend plusieurs sortes d'éléments, qui sont :

1° Des vaisseaux sanguins ;

2° De fines travées conjonctives qui, plus ou moins reliées avec les premières, forment une sorte de charpente délicate ;

3° Des éléments cellulaires de différents ordres, tous d'origine mésodermique.

Je vais étudier en détail ces diverses parties constituantes de la granulation.

1° **Vaisseaux sanguins.** — Les vaisseaux sanguins ne manquent jamais dans la granulation, bien que quelques auteurs aient prétendu le contraire (Iwanoff). Ils se composent principalement de vaisseaux capillaires qui traversent le nodule dans tous les sens, en partant d'artérioles très déliées situées en géné-

ral à la base de la granulation, dans la couche fibreuse sous-jacente. Ces vaisseaux sont assez nombreux et parcourent la granulation dans toute son étendue ; ils arrivent même jusque au-dessous de l'épithélium, où l'on voit des capillaires d'un diamètre très petit former un réseau assez serré.

Ces vaisseaux sont absolument sains, contrairement à ce qu'ont prétendu divers auteurs, entre autres Sattler, Horner, Omeltschenko.

2° Tissu conjonctif. — Le tissu connectif, déjà indiqué par Wolfring, aborde le nodule trachomateux par plusieurs points, par sa base vers laquelle il est entraîné par les vaisseaux, et par ses côtés où il provient des faisceaux connectifs enveloppants, qui ont été signalés plus haut. Il se répand dans l'épaisseur du nodule en formant des travées délicates et peu nombreuses (fig. 8, *tc.*) qui présentent sur leur trajet des noyaux longitudinaux (même figure, *nc.*).

Quelques-unes de ces travées connectives viennent s'appuyer sur la paroi des vaisseaux et faire corps avec elle, comme cela existe normalement dans le tissu réticulé ; d'ailleurs, d'autres réseaux qui seront étudiés plus loin, permettent encore de rapprocher ce tissu intra-nodulaire du tissu réticulé vrai.

En plus de ces travées conjonctives qui sont peu abondantes et qui ne forment, avec le concours des vaisseaux, qu'une charpente assez lâche, on voit souvent, et en particulier dans les granulations qui ont été fixées par la liqueur de Flemming, de longues fibres constituées par une substance très réfringente et qui s'anastomosent les unes avec les autres en formant un réticulum à mailles plus délicates et plus petites que le précédent (fig. 8, *r*). Ce réticulum est constitué, en réalité, par une substance coagulée qui existe entre les différentes cellules. En effet, même à l'aide de très forts grossissements (immersion homogène, objectif 1/16), il n'est jamais décomposable en fibrilles, et il se pré-

sente toujours sous la forme d'une lame de substance très réfringente, ne renfermant pas de noyaux et suivant rigoureusement les contours des cellules qu'il circonscrit. Ce réticulum de coagulation, d'ailleurs, a été déjà signalé par les anatomo-pathologistes (Cornil et Ranvier), dans nombre de cas plus ou

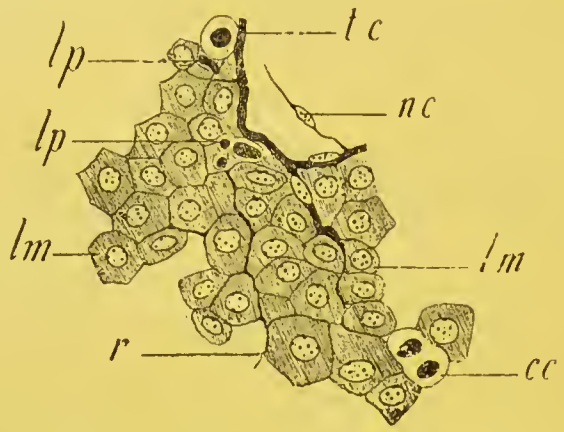

Fig. 9. — **Tissu d'une granulation ancienne de l'homme.**
Fixation au liquide de Flemming (Ocul. 3, Obj. 8, Stiassnie).

lm. Leucocytes mononucléés. — *lp*. Leucocytes polynucléés. — *cc*. Cellule à la fin de la caryocinèse. — *r*. Travée du reticulum de coagulation. — *nc*. Noyau du tissu conjonctif. — *tc*. Travées conjonctives.

moins voisins de celui-ci (granulations du lupus, etc...). Il arrive souvent que le protoplasma cellulaire, étant plus ou moins altéré par de mauvaises fixations disparaît par les diverses manipulations que subit la préparation ; dans ce cas ce réticulum de coagulation reste seul et apparaît alors avec une netteté frappante.

3° **Éléments cellulaires.** — Les éléments cellulaires de la granulation sont de diverses espèces.

Ils comprennent :

a) Des lymphocytes ;

b) Des leucocytes mononucléés ;

c) Des cellules de plus grande taille qui sont peut-être des éléments de charpente ;

d) Des phagocytes ;

e) Des éléments tout à fait accessoires qui sont des leucocytes polynucléés, des cellules à granulations éosinophiles, et des cellules à noyaux multiples.

a) *Lymphocytes.* — Les lymphocytes, dont les noyaux mesurent de 4 à 7 μ, sont surtout nombreux à la périphérie de la granulation. Parfois, ils forment, dans une granulation d'une certaine étendue, de petits nodules secondaires qu'ils constituent presque entièrement à eux seuls. D'autres fois, ils sont mélangés d'une façon régulière avec les leucocytes mononucléés qui forment, d'habitude, la plus grande masse de la granulation.

b) *Leucocytes mononucléés.* — Les leucocytes mononucléés sont d'assez grande taille en général ; leur noyau mesure de 7 à 12 μ, et le corps cellulaire tout entier de 18 à 16 μ. Ils sont serrés les uns contre les autres, et dans les préparations bien fixées par la liqueur de Flemming, présentent un aspect épithélioïde qui frappe à première vue et qui est suffisamment indiqué dans la fig. 9. Là, en effet, on voit que les cellules qui constituent la granulation sont formées par un noyau arrondi et par un protoplasma assez délicat, dont le contour, le plus souvent, est polygonal par pression réciproque.

A d'autres places où la fixation est moins parfaite, on voit que le protoplasma de ces cellules est comme raréfié et en partie disparu, de telle sorte qu'il ne reste plus que les noyaux fortement colorés par l'hématéine ; puis, à quelque distance autour d'eux on voit le cadre formé par le réticulum de coagulation signalé ci-dessus. On ne peut douter qu'il s'agisse là de leucocytes, si on examine les différentes transitions qui existent entre ces cellules d'aspect épithélioïde et les leucocytes véritables avec leur forme arrondie.

Les leucocytes présentent souvent des figures de division

indirecte très bien mises en évidence par la méthode de Flemming. Comme le nombre des mitoses observées dans chaque coupe est assez grand, il y a tout lieu de penser qu'il se fait de cette manière un renouvellement du tissu de la granulation, ou un accroissement de volume de cette dernière par la prolifération de ses propres éléments.

c) *Grandes cellules.* — Les grandes cellules sont répandues çà et là au milieu de la granulation. Elles ont, en général, un noyau volumineux mesurant de 10 à 16 μ le plus souvent, et un corps protoplasmique de grande taille. Par leur périphérie elles émettent de fins prolongements protoplasmiques qui, en s'unissant avec ceux des cellules analogues, contribuent à former un réseau très délicat compris dans les mailles du tissu réticulé qui forme la charpente principale du nodule.

La nature de ces grandes cellules est assez difficile à bien préciser. Sont-ce des leucocytes de plus grande taille ? Cela est possible. Peut-on, d'autre part, les comparer aux grosses cellules de soutien que Prenant décrit dans le tissu lymphoïde du thymus et qu'il a figurées dans son mémoire ? J'inclinerais volontiers à le croire.

Quoi qu'il en soit, ces cellules existent dans toutes les granulations qui ont été observées, et s'y montrent avec une distribution assez régulière.

d) *Phagocytes.* — En dehors des éléments qui ont été signalés jusqu'ici, on trouve, dans tous les nodules trachomateux, d'autres formes cellulaires qui, pour exister en nombre moins considérable que les précédentes, n'en paraissent pas moins former un des éléments constituants de la granulation : ce sont des phagocytes.

Ces phagocytes consistent en des cellules volumineuses, de formes variables (Fig. 10, *B, C, D*), et renfermant des enclaves

de différente nature, qui sont, sans aucun doute, des produits d'ingestion.

La forme de ces cellules est assez irrégulière. Elles peuvent être arrondies, ou bien polygonales, ou bien encore allongées dans un sens avec un prolongement plus volumineux dans le sens du grand axe et d'autres prolongements plus courts (Fig. 10, *C*).

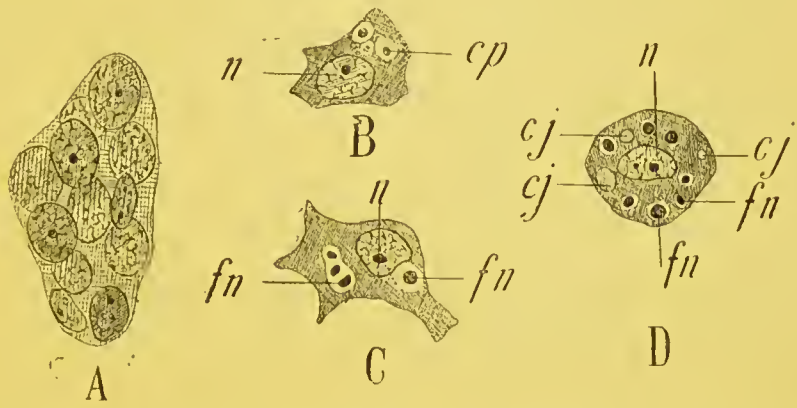

Fig. 10. — **Eléments cellulaires de la granulation de l'homme.** Fixation au sublimé acétique (Ocul. 3, Obj. imm. hom. 1/16, Stiassnie).

A. Cellule à noyaux multiples. — *B. C. D*. Phagocytes. — *n*. Noyaux des phagocytes. — *cj*. Corpuscules jaunes. — *cp*. Corpuscules pâles. — *f n*. Fragments de noyaux ingérés.

Les enclaves que contiennent ces cellules sont de deux ordres:

α) des noyaux de petite taille ou des débris de noyaux,

β) des corps plus ou moins réfringents, mais qui n'ont rien à voir avec la substance nucléaire.

α) La fig. 10, *C* représente un phagocyte qui ne renferme que des enclaves de la première catégorie, c'est-à-dire de petits corps arrondis qui présentent la coloration et les réactions des noyaux. On pourrait se demander si ces noyaux inclus dans le protoplasma cellulaire sont des bourgeonnements du noyau propre de l'élément ; des bourgeonnements de cette nature ont été décrits,

surtout dans certains organes lymphoïdes J'ai donc recherché attentivement une indication quelconque qui parlât en faveur de ce phénomène, mais je ne l'ai pas trouvée. On ne rencontre pas, en effet, de figure qui permette de rattacher ces petits noyaux à un bourgeonnement. D'ailleurs, ce qui prouve bien que ces petits noyaux inclus sont décidément des produits d'ingestion, c'est la particularité suivante de structure : il y a autour d'eux, dans la plupart des cas, un espace clair représenté dans les figures ci-contre, indiquant que ces petits noyaux sont logés dans une vacuole du protoplasma, comme cela arrive toujours autour des fragments ingérés.

A côté de ces corpuscules dont les caractères nucléaires ne sont pas douteux, on en trouve d'autres beaucoup plus pâles (fig. 10 B. *c p.*), qui paraissent répondre à des noyaux ingérés, fortement attaqués, et déjà à demi détruits par la digestion intra-cellulaire.

β). La figure 10 D montre, à côté des noyaux ingérés, d'autres corps qui, dans le cas particulier, sont des corpuscules jaunâtres, très réfringents, qui paraissent tout à fait analogues à des globules rouges, et que l'on ne peut guère distinguer des hématies contenues dans les capillaires circumvoisins. Cette identification de ces petits corpuscules jaunâtres intra-cellulaires à des globules rouges a été confirmée par l'examen de nombreuses préparations traitées à l'éosine, et dans lesquelles ils montraient absolument la coloration de l'hémoglobine.

D'où proviennent ces enclaves des phagocytes ?

Les corpuscules jaunâtres sont, tout simplement, des globules rouges ou des fragments de globules rouges, saisis par les phagocytes.

Quant aux fragments de noyaux ingérés, ils proviendraient, à ce qu'il me semble, du noyau des globules blancs polynucléés qui seraient captés par les phagocytes. En effet, on ne trouve

presque jamais de globules polynucléés au sein des granulations, et cependant ils existent en grande abondance dans le tissu voisin du nodule et dans l'épithélium qui le recouvre, et d'autre part, il n'est pas douteux qu'ils puissent pénétrer dans la granulation et qu'ils y pénètrent en réalité. En effet, dans un cas où on pouvait observer une diapédése abondante, les leucocytes polynucléés avaient envahi toute la préparation, sans respecter la granulation elle-même. Il n'est donc pas douteux qu'ils puissent pénétrer dans le nodule trachomateux, où cependant ils sont excessivement rares d'ordinaire. On est donc tenté d'attribuer leur rareté habituelle au sein de ce dernier, à la phagocytose produite par les cellules dont je viens de parler.

Ces phagocytes ne sont pas des éléments caractéristiques de la granulation et propres à elle seule. Ils ressemblent tout à fait à ceux qu'on trouve dans les ganglions lymphatiques et que Hoyer y a décrits. J'ai examiné des coupes de ganglions mésentériques du chien, traités par les mêmes réactifs qui avaient été employés pour l'étude de la granulation, et j'ai retrouvé des phagocytes absolument comparables, à tous les points de vue, à ceux que renferme le grain trachomateux.

e). *Eléments accessoires*. — Parmi les éléments constituants de la granulation, on peut encore citer des cellules à noyaux multiples, des cellules à granulations éosinophiles, et des leucocytes polynucléés. Je ne reviendrai pas sur ces derniers dont j'ai déjà parlé et qui, d'ordinaire, sont excessivement rares au sein de la granulation.

α). Les cellules à noyaux multiples (fig. 10, A), de taille variable suivant le nombre des noyaux qu'elles comprennent, sont ovales ou arrondies. Leur masse est presque entièrement constituée par des noyaux. Le protoplasma est rare et ne forme autour de ceux-ci qu'une très légère enveloppe qui limite le contour de l'élément. Ces cellules ne montrent jamais, dans aucune

partie de leur corps, des traces de dégénérescence ; elles n'ont absolument aucun rapport avec les cellules géantes des granulations tuberculeuses.

β). Je n'ai observé les cellules à granulations éosinophiles que dans un cas, sur des pièces provenant d'une malade atteinte depuis plus de quinze ans. Mais l'examen ultérieur de ces préparations a montré qu'il ne s'agit peut-être pas là de cellules à granulations éosinophiles ordinaires, mais peut-être bien de globules blancs occasionnellement chargés de granulations colorables par l'éosine. En effet, au voisinage des points dans lesquels se trouvent les cellules à granulations éosinophiles, il y a eu des épanchements sanguins plus ou moins abondants sur lesquels je reviendrai à propos des ulcérations et de leur mode de production. Dans ces épanchements sanguins, on observe, entre les différents globules rouges, une série de granulations très fines, qui se colorent vivement par l'éosine, et qui ont tous les caractères des granulations éosinophiles. On peut donc se demander si les globules à granulations éosinophiles que l'on trouve en si grande abondance au voisinage de cet épanchement sanguin, ne seraient pas des leucocytes ordinaires qui auraient capté ces granulations. Quant à la nature de ces dernières, je ne puis donner aucune explication bien précise.

Peut-être correspondent-elles aux plaquettes de Bizzozero, et à ce sujet je ferai remarquer que déjà Lœwit a établi un rapprochement entre les granulations éosinophiles et ces plaquettes, puisqu'il regarde ces dernières comme des granulations éosinophiles mises en liberté.

Les divers éléments cellulaires de la granulation qui viennent d'être décrits, *proviennent tous du mésoderme ;* aucun d'eux n'a une origine ectodermique. C'est là une constatation sur laquelle je tiens à insister, car elle démontre que l'opinion des auteurs qui ont voulu, comme Omeltschenko, attribuer à la granu-

lation une origine épithéliale, est fausse de tous points. Le nodule trachomateux a donc une origine exclusivement mésodermique.

Le tissu qui entoure la granulation mérite une description un peu détaillée. Il est constitué par la couche profonde ou fibreuse de la conjonctive qui se montre pourvue de nombreux vaisseaux sanguins et lymphatiques et de quelques rares globules blancs.

Les vaisseaux sanguins ne m'ont rien présenté de particulier malgré les assertions contraires de Sattler. Il ne sont presque jamais entourés de globules blancs sortis de leur intérieur par diapédèse.

Les vaisseaux lymphatiques sont très abondants, et on les distingue aisément sur les préparations parce qu'ils sont, la plupart du temps, remplis de globules blancs, libres dans leur lumière, ou bien englobés dans un coagulum du plasma lymphatique (fig. 7, *vl*). L'immense majorité des globules contenus dans ces vaisseaux lymphatiques consiste en des leucocytes mononucléés, analogues à ceux qui sont contenus dans la granulation. Les leucocytes polynucléés y sont, au contraire, très rares, pour ne pas dire complètement absents.

Au sein de la couche fibreuse qui entoure les granulations, on peut observer, dans les préparations colorées à la thionine, certaines cellules qui tranchent vivement par la teinte rouge violette de leur protoplasma. Ces cellules, disséminées çà et là entre les faisceaux connectifs, ont à peu près la forme des cellules étoilées du tissu conjonctif. Mais elles sont plus grandes, plus volumineuses, et de plus elles présentent une particularité très caractéristique : leur corps s'effrite en certains endroits, et se dissémine dans le milieu ambiant sous forme de granulations plus ou moins fines qui ont absolument la couleur rouge violette du protoplasma. Cette particularité appartient aux *clasmatocytes* décrits par Ranvier, en 1890 [1].

[1] Ranvier ; Des clasmatocytes. Académie des Sciences, 27 janvier 1890.

Pour m'assurer que les corps en question répondaient bien aux formes cellulaires décrites par le savant histologiste français, j'ai fait une série de recherches, en employant comparativement avec le violet de méthyle BBBBB qui avait servi à Ranvier, la solution de thionine. Si l'on prépare des clasmatocytes dans le mésentère de la grenouille fixé avec l'acide osmique, en les colorant avec la thionine, on voit qu'ils présentent exactement la même teinte rouge violette que ceux que l'on obtient avec le violet de méthyle BBBBB, et que les cellules qui viennent d'être décrites dans la conjonctivite granuleuse.

De ces comparaisons, il y a donc lieu d'affirmer que l'on peut rencontrer, dans le tissu fibreux de la conjonctive atteinte de trachome, les clasmatocytes de Ranvier.

Le tissu fibreux du derme conjonctival ne paraît pas très sensiblement modifié dans la conjonctivite granuleuse. Comme on l'a déjà dit, il ne présente que très peu de globules blancs infiltrés ; d'autre part, les vaisseaux lymphatiques ne paraissent pas dilatés si l'on en juge par comparaison de ceux qui existent dans tous ces cas (fig. 7), avec ceux qui ont été obtenus dans la conjonctive normale, au moyen de l'injection interstitielle picro-osmio-argentique.

Les glandes de Krause qui sont logées dans la profondeur du derme conjonctival, sont plus ou moins envahies par les leucocytes migrateurs qui se glissent entre leurs tubulo-acini et occupent l'intervalle laissé libre entre ces derniers. Cette infiltration lymphatique a été déjà indiquée par Baquis (pag. 70), pour la glande lacrymale chez les granuleux. Il résulte donc de ce fait que dans le trachome toutes les glandes lacrymales, soit orbitaire ou palpébrales, soit accessoires de Krause, sont atteintes par le processus inflammatoire.

III. — Structure histologique de la granulation du lapin. — Rapports des vaisseaux lymphatiques avec les granulations.

Dans le cours des recherches que j'ai faites sur la conjonctive normale des animaux, j'ai observé, chez le lapin, deux cas de conjonctivite granuleuse à l'aide desquels j'ai pu faire un certain nombre de préparations que j'avais vainement tenté d'obtenir chez l'homme, et qui m'ont donné des résultats méritant d'être exposés avec détail.

Mais d'abord, les deux animaux que j'ai observés étaient-ils atteints de véritable conjonctivite granuleuse? La réponse est délicate, parce que nombre d'auteurs considèrent qu'il y a chez les animaux, dans la conjonctive absolument normale, des sortes de follicules qui répondent précisément à ce que j'appelle dans le cas présent des granulations.

Mais déjà Raehlmann (pag. 54) a nié l'existence de ces follicules à l'état normal, et il les considère comme des productions pathologiques. D'autre part, la rareté de ces granulations chez le lapin vient absolument à l'appui de cette opinion.

En effet, lorsque j'eus rencontré, par hasard, ces granulations sur un lapin, alors que j'avais simplement pour but l'étude de la conjonctive normale, je résolus d'en chercher d'autres cas afin d'en faire un examen complet. Or, j'ai eu beaucoup de peine à me procurer un second sujet porteur de granulations, et j'ai dû examiner les yeux de 83 lapins avant d'en retrouver un qui répondît à mes désirs. Ces lapins provenaient d'ailleurs de sources essentiellement différentes, de telle sorte que le pourcentage que l'on peut établir d'après cet examen et qui oscille entre 2 et 3 °/₀ est suffisamment fondé. Ce fait montre bien que ces productions anormales que j'ai observées sur la conjonctive

du lapin sont de nature pathologique ; ne serait-il pas fort étonnant, en effet, qu'une production normale d'un tissu ne se montrât que dans 2 ou 3 °/₀ des cas au grand maximum.

D'ailleurs l'identité absolue de structure entre ces granulations et celles de l'homme, identité affirmée à l'aide de préparations faites dans des conditions absolument identiques, avec les mêmes fixateurs et les mêmes colorants, vient corroborer suffisamment, semble-t-il, l'opinion qu'il s'agit bien là de formations pathologiques semblables à celles du trachome. Je dois ajouter cependant qu'au point de vue clinique, il y a quelques différences dans l'aspect des granulations chez le lapin et chez l'homme. Chez le lapin, en effet, la conjonctive présente beaucoup moins de réaction, et les granulations ne s'accompagnent pas d'exsudation muco-purulente ni de congestion sanguine intense ; de plus, le pannus fait complètement défaut.

Ainsi donc, j'admets que ces granulations du lapin se montrent avec des caractères pour la plupart exactement comparables à ceux qui existent chez l'homme. Elles siègent, d'ailleurs, au même niveau que chez ce dernier, soit dans la paupière supérieure, soit dans la paupière inférieure ; dans un cas, je les ai même trouvées à un point qui montre bien qu'il s'agit là de productions pathologiques, c'est-à-dire au voisinage du tarse, au niveau des glandes, qui répondent aux glandes tarso-conjonctivales de l'homme qu'elles avaient plus ou moins dissociées, comprimées ou détruites.

J'ai préparé ces granulations de la manière suivante.

Dans un des yeux, j'ai fait une injection interstitielle de liquide picro-osmio-argentique (voir pag. 95), de façon à injecter les lymphatiques de la conjonctive, pour tâcher de mettre en évidence leurs rapports avec la granulation. Ce procédé, qui a parfaitement réussi dans ce cas, avait été tenté vainement avec les très petits lambeaux de conjonctive enlevés aux culs-de-sac des

malades granuleux ; cet insuccès s'explique très bien, car le tissu conjonctival, sectionné sur sa face profonde et sur ses bords, laissait filer trop vite le liquide injecté, qui ne parvenait pas à le distendre et à pénétrer dans les lymphatiques.

Sur un autre œil j'ai fait, dans le derme conjonctival, une injection interstitielle de liqueur de Flemming ; la conjonctive, immédiatement enlevée, a été plongée toute entière dans le même liquide, d'où elle a été retirée au bout d'une heure et lavée avec soin. Elle a été incluse à la paraffine, et les coupes obtenues ont été colorées de différentes façons.

Les pièces provenant du premier lapin avaient été fixées par le sublimé acétique.

L'étude de ces granulations, après la fixation au sublimé ou à la liqueur de Flemming, donne des résultats tellement identiques à ceux qui ont été obtenus chez l'homme, que ce serait entrer dans des redites inutiles que de décrire le nodule trachomateux. Mêmes vaisseaux sanguins, même charpente trabéculaire délicate, même réticulum de coagulation, mêmes leucocytes de différents ordres et de différentes tailles, mêmes phagocytes, etc..., rien de ce qui a été trouvé chez l'homme ne fait défaut chez le lapin.

Mais ce qui est plus important et ce qui est nouveau, ce sont les résultats qu'ont donnés les injections picro-osmio-argentiques.

Lorsqu'on examine les pièces ainsi injectées, on voit, de prime abord, autour de la granulation et en contact immédiat avec elle, des lymphatiques béants, parfaitement reconnaissables à leur endothélium à bords festonnés. Ces lymphatiques sont en nombre variable, mais toujours assez grand, et la figure 11, dans laquelle on les a représentés, ne donne pas une idée suffisante de leur abondance et de leur développement. Parfois même, on peut voir les vaisseaux lymphatiques si rapprochés de la

granulation et si serrés autour d'elle qu'ils lui forment comme une enveloppe lymphatique continue, comme une sorte de sac séreux. Dans le cas de granulations confluentes, on voit aussi les lymphatiques situés entre deux nodules trachomateux voisins, en nombre plus ou moins grand.

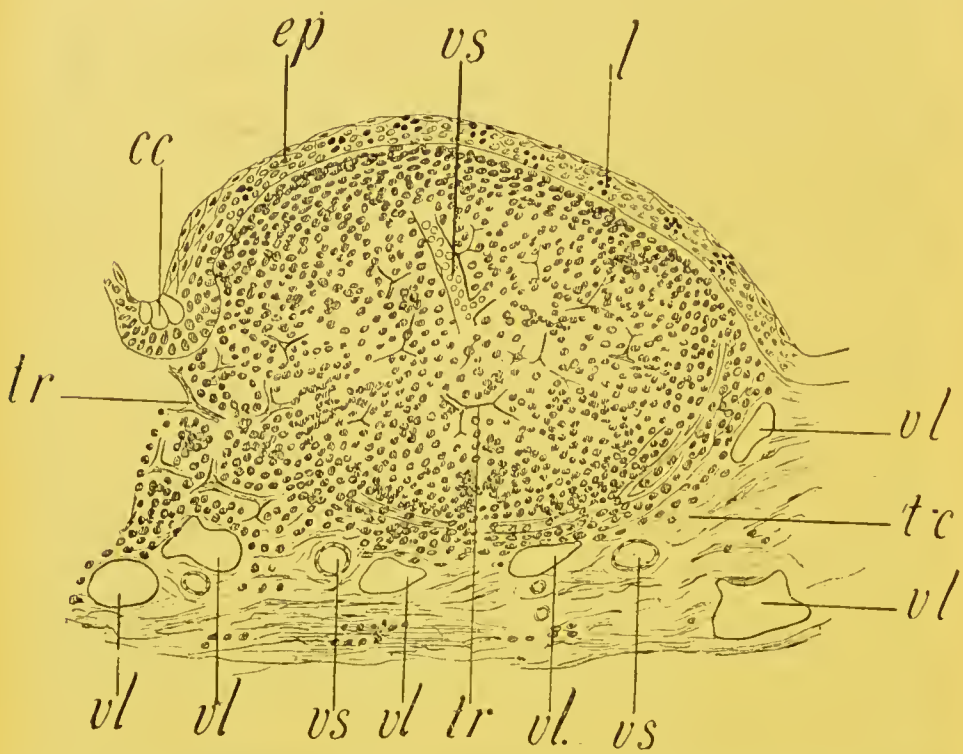

Fig. 11. — **Granulation de la conjonctive du lapin, après injection au liquide picro-osmio-argentique** (Ocul. 2, Obj. 3, Stiassnie).

cc. Cellules caliciformes. — *ep.* Epithélium. — *l.* Leucocytes dans l'épithélium. — *tc.* Tissu conjonctif. — *tr.* Tissu réticulé. — *vl.* Vaisseaux lymphatiques. — *vs.* Vaisseaux sanguins.

Quels sont exactement les rapports plus intimes de ces vaisseaux avec le tissu de la granulation ? C'est là une question aisément résolue à l'aide des préparations faites par ces injections picro-osmio-argentiques.

On peut déjà remarquer, à un faible grossissement, que le tissu des granulations d'une conjonctive injectée est beaucoup

moins serré que celui des granulations d'une conjonctive non injectée. Les éléments cellulaires manquent par places ; la trame connective est mise en évidence d'une façon plus nette (fig. 11 *t r*), et l'ensemble de la granulation prend un aspect en quelque sorte caverneux, comme si la préparation avait été traitée par le pinceau, ou mieux encore il ressemble au tissu des sinus des ganglions lymphatiques injectés par le même mélange picro-osmio-argentique. Ceci indique déjà qu'une partie des éléments de la tumeur a été balayée et entraînée par le liquide qui, passant par les vaisseaux lymphatiques, s'est répandu dans l'intérieur de la granulation. Il est facile de se rendre compte qu'il en est

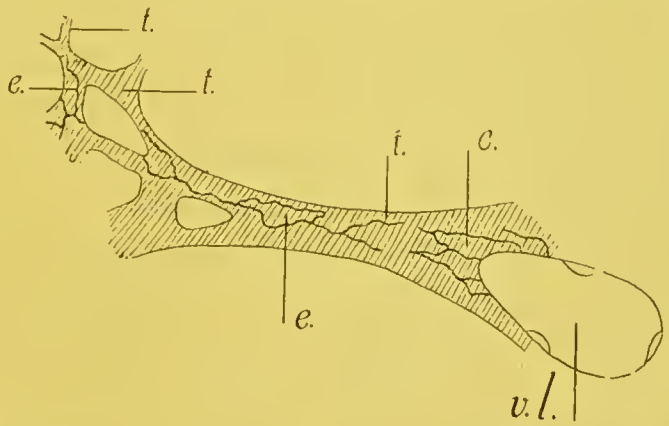

Fig. 12. — **Granulation du lapin; rapports des travées conjonctives et des vaisseaux lymphatiques.**

Injection au liquide picro-osmio-argentique (Ocul. 2, Obj. 8, Stiassnie).

e. Endothélium d'un vaisseau lymphatique se continuant sur les travées. — *v l.* Vaisseau lymphatique. — *t.* Travées conjonctives.

bien ainsi, c'est-à-dire que les vaisseaux lymphatiques s'ouvrent réellement dans la granulation, car on peut suivre, grâce à leur imprégnation au nitrate d'argent, la manière dont ils se comportent vis-à-vis de cette dernière.

La figure 12 montre un lymphatique *vl* qui vient s'ouvrir dans la granulation elle-même, et l'on voit l'endothélium du vaisseau se poursuivre sur une des travées constituantes de la charpente

de la tumeur, comme l'indique le dessin fait à la chambre claire et d'une manière très exacte. D'autre part, on voit fréquemment que, dans l'épaisseur même de la granulation, et loin des véritables canaux lymphatiques tels que celui qui est figuré dans la figure 12 en *vl*, les fines travées de tissu réticulé sont revêtues d'un endothélium mis en évidence par le nitrate d'argent. C'est là une disposition qui se voit dans les sinus des ganglions lymphatiques préparés de la même manière, et que j'ai vue moi-même dans les ganglions mésentériques du chien injectés par le liquide picro-osmio-argentique.

Il résulte donc de cette étude que les granulations de la conjonctive du lapin sont en communication directe avec le système lymphatique. Il est probable qu'elles se développent, par conséquent, sur le trajet du réseau des lymphatiques qui existe dans la couche superficielle de la conjonctive.

Les résultats obtenus chez le lapin semblent devoir s'appliquer à l'homme. La figure 7 qui montre, chez l'homme, les lymphatiques remplis de globules blancs, est tellement voisine de la figure 11, obtenue chez le lapin, par injection directe picro-osmio-argentique, qu'il est bien difficile de ne pas conclure de l'une à l'autre.

Je termine ici l'étude histologique de la granulation. Sans prétendre élucider d'une façon complète la question du nodule trachomateux, il me semble que j'ai apporté, par l'étude histologique détaillée qui précède, une solide contribution à son histoire.

IV. — Origine et développement des granulations.

Il me resterait maintenant à traiter du mode d'origine et du mode de développement des granulations trachomateuses. Mais, comme je l'ai dit, il m'a été malheureusement impossible de faire des recherches sur ces points. L'origine probablement

infectieuse de la maladie nécessitait des études bactériologiques qui auraient été fort longues et fort difficiles, à en juger par les résultats obtenus jusqu'ici et dont j'ai fait l'exposé historique dans une *Revue générale* toute récente [1] ; j'avais entrepris, mais j'ai dû abandonner, momentanément du moins, ces recherches bactériologiques.

Mes propres travaux me permettent tout au plus de dire quelques mots sur le développement *probable* des granulations.

On a vu que les grains trachomateux se développent au niveau de la couche superficielle du derme conjonctival et en particulier d'une manière presque exclusive sur le feuillet antérieur de la conjonctive, c'est-à-dire dans cette portion où l'on trouve normalement chez l'adulte une infiltration assez considérable de leucocytes mononucléés. Il n'est pas très rare de rencontrer dans des conjonctives normales, des points où ces leucocytes forment des nodules beaucoup trop petits pour soulever l'épithélium conjonctival, mais cependant assez bien limités et parfaitement visibles au microscope. Il est probable que les granulations commencent par des nodules semblables, d'autant plus que l'on trouve dans le trachome des granulations de toutes tailles, dont les plus petites dépassent à peine les dimensions des nodules dont je viens de parler.

Comment arrive à s'édifier la granulation volumineuse, aux dépens de quel tissu se forme-t-elle ? Il m'est impossible de l'affirmer d'une façon absolue. Cependant il est tout naturel de penser que les leucocytes mononucléés se multiplient eux-mêmes par caryocinèse pour former la plus grande partie de la masse de la granulation.

Le tissu conjonctif délicat de la couche superficielle peut prendre part aussi à la constitution de la granulation, comme l'a surtout indiqué Vennemann, qui a beaucoup insisté sur ce

[1] H. Villard ; La bactériologie de la conjonctivite granuleuse. Revue générale. Montpellier médical, 14 et 21 mars 1896, pag. 212 et 221.

mode de production. J'ai noté, chez le lapin, des cas dans lesquels, au sein de nodules granuleux excessivement petits, on voyait les cellules du tissu conjonctif présentant des noyaux gonflés, agrandis et en instance de prolifération manifeste.

Ainsi donc, pour moi, la granulation naîtrait purement et simplement des leucocytes épanchés normalement dans la couche superficielle du derme conjonctival. Ces leucocytes, devenant par places, l'objet d'une prolifération active, formeraient des nodules de plus en plus gros, avec la coopération du tissu connectif au sein duquel ils se développent.

Plusieurs auteurs ont pensé que le tissu des granulations était formé par des globules blancs issus de l'intérieur des vaisseaux, par une diapédèse exagérée ; mais cela paraît peu probable. Dans les cas récents surtout, on trouve peu de signes de diapédèse, qui s'observe, au contraire, plutôt dans les cas anciens.

V. — Modes d'évolution des granulations.

Je ne puis fournir aucune donnée bien solide sur l'évolution des granulations. Je ferai remarquer, cependant, que je n'ai jamais observé, au centre de la tumeur, les signes de dégénérescence dont Staderini et Reid ont parlé. Parmi les 26 cas que j'ai étudiés et dont chacun m'a fourni un grand nombre de coupes très minces, j'ai toujours vu le tissu de la granulation se présenter avec les caractères qui ont été décrits plus haut. Parfois, j'ai bien trouvé par places quelques îlots cellulaires un peu moins colorés ; mais cet état tenait plutôt à une fixation défectueuse, ou à une faute dans la coloration, qu'à une dégénérescence véritable. Ainsi donc, loin d'avoir tendance à dégénérer, la granulation paraît douée d'une vitalité assez grande. Bien nourrie par les vaisseaux nombreux qu'elle possède, elle ne montre pas de tendance à la nécrose, tant que son tissu délicat n'est pas mis directement en contact avec l'air extérieur. Mais

si l'épithélium qui la recouvre s'ulcère, soit par suite de l'évolution naturelle de la tumeur, soit et peut-être plutôt par des actions mécaniques extérieures, il est évident que la masse granuleuse va rapidement s'altérer et disparaître.

Ces ulcérations folliculaires ont été décrites par Raehlmann, et j'en ai observé moi-même quelques cas. Je n'ai pas rapporté de figures de cette lésion, renvoyant au mémoire original de Raehlmann, qui en contient plusieurs (*Arch. für opht.*, 1892, fasc. III, Pl. II, fig. 2, 3, 4 et 5).

Dans ce qui va suivre, je m'attacherai surtout à expliquer le mécanisme par lequel elles se produisent.

Je ferai remarquer, tout d'abord, qu'il ne s'agit pas, bien certainement, d'un mécanisme unique et que, d'autre part, cette ulcération ne survient pas dans une phase constante de la maladie.

Parfois l'ulcération provient du défaut de résistance de l'épithélium. Cet épithélium, rongé à sa base, comme je l'ai montré ailleurs, par les différents globules migrateurs de la lymphe qui le pénètrent incessamment et s'accumulent entre ses cellules, est réduit à une mince couche superficielle lamellaire (pag. 103). Il est évident que, dans ce cas, le moindre frottement pourra enlever cette dernière lamelle de l'épithélium et mettre la granulation à nu.

D'autre part, dans certains cas, l'ulcération est précédée de la production d'une véritable petite phlyctène. Un épanchement sanguin se collecte à la surface de la granulation, décolle l'épithélium et le soulève à la manière d'une petite voûte. L'épithélium ainsi détaché de ses connexions naturelles ne tarde pas à se nécroser et à tomber, laissant ouverte la phlyctène : le contenu de la granulation est alors mis en liberté.

L'ulcération produite, elle tend à se réparer. Déjà dans les cas que je viens de citer, on voit l'épithélium, dans sa partie restée en rapport avec le derme sous-jacent, présenter des figures

de caryocinèse indiquant une prolifération abondante destinée à réparer la perte de substance. En effet, la réparation ne tarde pas à s'effectuer, comme l'a bien indiqué Rachlmann, et ce processus constitue un mode de guérison sur lequel il a beaucoup insisté.

Toutes les granulations ne s'ulcèrent pas. Certaines peuvent être attaquées par leur profondeur et envahies par le tissu fibreux, ce qui conduit à la guérison, tout comme le mode précédent mais par un mécanisme différent.

J'ai observé très nettement cette transformation connective dans un cas de trachome fort ancien. Dans ce cas, les granulations étaient moins nettement limitées que les granulations plus jeunes, et elles étaient dépourvues de cette coque fibreuse infiltrée de lymphocytes que l'on voit d'une façon à peu près constante dans la plupart des cas. De plus, de la couche fibreuse on voyait partir de gros faisceaux connectifs qui s'insinuaient dans la granulation et s'éparpillaient dans son épaisseur. A de plus forts grossissements on voyait que de ces faisceaux connectifs puissants partaient d'autres faisceaux plus grêles, ou même des fibrilles très fines qui se répandaient dans toute l'épaisseur de la granulation en y formant un réseau plus ou moins délicat, dans les mailles duquel étaient logés les éléments cellulaires de la tumeur.

Ces derniers consistaient principalement en lymphocytes de petite taille, à noyau fortement coloré, et en leucocytes de grandes dimensions comparables à ceux qui ont été signalés ailleurs. Mais le nombre de ces éléments volumineux était infiniment moins grand que dans les granulations jeunes ; de plus on ne trouvait pas de ces grosses cellules renfermant des débris nucléaires ou autres ingérés par phagocytose.

On voit en somme qu'il s'agit bien, dans ce cas, d'un processus de transformation fibreuse. Des faisceaux connectifs venus des parties profondes envahissent le tissu de la granulation, le

dissocient en quelque sorte, et, jusqu'à un certain point, semblent l'étouffer.

VI. — Structure de la Conjonctive dans le trachome guéri

Pour terminer cette étude, je décrirai maintenant un fragment de muqueuse conjonctivale dans laquelle le processus granuleux semblait s'être arrêté en majeure partie, et avoir fait place à la guérison. Je ne décrirai que les points qui étaient libres de toute granulation et qui paraissaient guéris.

Dans ce cas, les transformations suivantes s'étaient établies (fig. 13). L'épithélium était devenu pavimenteux stratifié, très semblable à celui de la muqueuse des lèvres par exemple. Il présentait même des ponts intercellulaires ou pointes de Schultze qui manquaient cependant en certaines parties et entre autres au niveau du point représenté dans la figure 13. En tout cas cet épithélium est bien différent de l'épithélium cylindrique auquel il avait succédé : il s'en distingue surtout par des caractères de force et de résistance beaucoup plus grandes.

Mais ce qui est plus caractéristique encore, c'est la transformation qui est en voie de s'opérer dans la couche superficielle ou adénoïde et que la figure 13 essaie de représenter. On voit, dans cette figure, que cette couche est maintenant formée en dehors des leucocytes qui l'occupent encore, non plus par des faisceaux connectifs délicats, mais par de véritables faisceaux tendineux puissants, doués d'une grande résistance et dont la présence va transformer cette couche en une sorte de tissu cicatriciel. C'est ainsi que l'on voit, au-dessous de la membrane basale de l'épithélium, une grosse travée conjonctive que l'on peut suivre d'ailleurs dans toute l'étendue de la préparation ; au-dessous de celle-ci d'autres faisceaux fibreux, coupés en travers, montrent par leurs grandes dimensions, l'importance des changement opérés.

On comprend ainsi les transformations cicatricielles bien connues qui s'opèrent dans la muqueuse à la suite du processus granuleux.

Sur les pièces provenant de ce malade on voyait, en outre, que la rétractilité générale du tissu était fortement augmentée, puisqu'elles étaient rétractées et recroquevillées sur elles-mêmes,

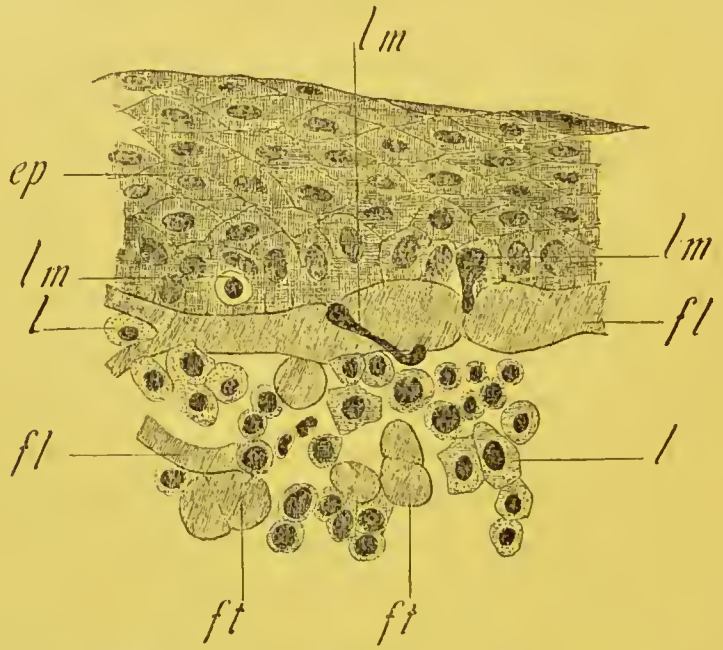

Fig. 13.— **Trachome de l'homme guéri. Commencement de la transformation fibreuse de la couche adénoïde.**

Fixation au sublimé acétique (Ocul. 2, Obj. 8, Stiassnie).

ep. Epithélium.— *f l.* Faisceaux connectifs vus en long.— *f t.* Faisceaux connectifs coupés en travers.— *l.* Leucocytes mononucléés.— *l m.* Leucocytes émigrants dans l'épithélium.

bien plus que les pièces analogues prises, dans les mêmes conditions, chez d'autres sujets atteints de trachome depuis moins longtemps.

Dans cette même pièce j'ai observé un rameau nerveux, composé d'une dizaine de fibres à myéline, dans lequel on pouvait observer un léger degré de névrite interstitielle. Cette névrite se traduisait par une augmentation très nette du tissu connectif situé entre les fibres nerveuses.

VII. — Résumé et Conclusions.

La lésion caractéristique de la conjonctivite granuleuse est constituée par la *granulation* qui siège dans la couche superficielle ou adénoïde de la conjonctive fortement infiltrée de globules blancs, immédiatement au-dessous de l'épithélium, qu'elle repousse en avant.

L'épithélium est toujours altéré au niveau des granulations un peu volumineuses. Il change de type, et de cylindrique devient pavimenteux ; de plus, les intervalles intercellulaires sont agrandis et souvent occupés par des leucocytes migrateurs. Ces derniers peuvent envahir l'épithélium à tel point que sa distinction du tissu de la granulation est difficile à un faible grossissement.

L'épithélium situé entre les granulations est le plus souvent intact. Cependant, on y observe fréquemment de nombreuses cellules à mucus, qui peuvent même s'accumuler dans des sillons de la conjonctive et donner lieu à une production qui, sur les coupes, simule une structure glandulaire : ce sont là les glandes d'Iwanoff, qui ne sont pas de véritables glandes.

Dans les très vieilles conjonctivites granuleuses, l'épithélium se transforme en épithélium pavimenteux stratifié absolument analogue à l'épithélium des lèvres ou du vagin (présence de pointes de Schultze, atrophie des noyaux de la couche moyenne et superficielle, papilles rudimentaires, etc...); toutefois il ne subit pas de transformation cornée (absence de grains d'éléidine).

La granulation contient des vaisseaux sanguins, absolument sains.

La charpente du tissu granuleux est formée par ces vaisseaux sanguins, par de fines travées de tissu conjonctif vrai, et par un

réticulum intercellulaire bien visible sur les coupes, mais qui paraît être un réticulum de coagulation.

Les éléments cellulaires habituels de la granulation, d'origine exclusivement mésodermique, sont des lymphocytes, des leucocytes mononucléés présentant souvent des figures caryocinétiques, des cellules de plus grande taille qui sont sans doute des éléments de charpente, des phagocytes ; on y trouve encore, mais bien plus rarement, des leucocytes polynucléés, des cellules à granulations éosinophiles, et des cellules géantes à noyaux multiples (bien différentes des cellules géantes tuberculeuses).

La structure de la granulation est identique dans toute son étendue ; son tissu est bien vivace, et les portions centrales ne sont pas dégénérées.

Les éléments cellulaires de la granulation paraissent semblables à ceux des ganglions lymphatiques.

Le tissu fibreux qui se trouve autour de la granulation contient des *clasmatocytes,* récemment décrits par Ranvier.

Sur des lapins qui présentaient, au niveau de la conjonctive, des productions semblables au trachome de l'homme, j'ai pu démontrer que les vaisseaux lymphatiques s'ouvraient directement dans la granulation. Je crois que, par analogie, la même disposition se rencontre chez l'homme.

La granulation naît probablement par la production d'un tout petit nodule développé au sein de la couche superficielle ou adénoïde du derme conjonctival. Ce nodule s'accroît par la multiplication des leucocytes mononucléés qui se trouvent normalement dans cette couche, et par la prolifération du tissu conjonctif. La diapédèse ne paraît jouer aucun rôle dans la production de la granulation.

La granulation, arrivée à son complet développement, peut

s'ulcérer par un mécanisme différent suivant les cas. Parfois, l'épithélium envahi et rongé par les leucocytes migrateurs, dépourvu de toute résistance, tombe au moindre frottement ; d'autres fois, l'épithélium soulevé et détaché des parties profondes par un petit épanchement sanguin se nécrose et tombe.

Dans tous ces cas, il se constitue une ulcération folliculaire qui se comble, à la longue, par production d'un tissu de cicatrice.

La granulation ne s'ulcère pas toujours ; elle peut, en effet, être envahie et étouffée par des faisceaux connectifs venus des parties profondes.

Dans le trachome paraissant guéri, l'épithélium est pavimenteux, stratifié et se rapproche de celui des muqueuses du type dermo-papillaire ; les granulations ont disparu, et on trouve dans le derme des travées fibreuses très fortes, indiquant que la conjonctive a subi une transformation cicatricielle.

Je termine ici cette étude, déjà fort longue, de la conjonctivite granuleuse.

On a remarqué probablement que les résultats auxquels je suis arrivé confirment des idées déjà antérieurement émises. Mais je voudrais faire remarquer cependant qu'il y a une grande différence entre les résultats que j'ai obtenus en employant les méthodes histologiques récentes, et les données anciennes obtenues à l'aide d'une technique bien moins parfaite. Les examens histologiques que je rapporte reposent sur des préparations qu'il est facile à chacun de répéter, et ils entrent dans des détails d'analyse qu'il était impossible de donner, il y a quelques années. Ainsi l'étude des éléments constituants de la granulation ne pouvait pas être faite comme elle l'est dans ce travail, tant que l'on ne connaissait pas les différentes variétés de leucocytes. De même, l'analogie des granulations avec les organes lymphatiques n'avait été qu'entrevue, et ne reposait pas, comme celle que je présente, sur une étude détaillée et comparative du follicule

trachomateux d'une part, et des ganglions lymphatiques d'autre part. Aussi, je crois que beaucoup des résultats que j'ai obtenus sont réellement nouveaux, malgré des apparences contraires, au premier abord.

Dans une question où presque tout a été dit, c'est déjà un résultat intéressant, à ce qu'il me semble, que de confirmer une opinion insuffisamment assise jusqu'alors, et de donner, en sa faveur, des preuves qui emportent la conviction.

INDEX BIBLIOGRAPHIQUE.

1° *Par ordre chronologique.*

1. Guérin. — Essai sur les maladies des yeux. Lyon, 1769.
2. Janin (Jean). — Maladies des yeux, 1772.
3. Pellier de Quengsy fils. — Recueil de mémoires et d'observations sur l'œil. Montpellier, 1783.
4. Plenck. — Doctrina de morbis oculorum. Vienne, 1783.
5. Desmonceaux (abbé). — Maladies des yeux et des oreilles, 2 v. Paris, 1786.
6. Beer. — Maladies des yeux, 1re éd. 1783, 2e éd. 1812-1816.
7. Assalini (P.). — Observat. sur la maladie appelée peste, le flux dysentérique, l'opht. d'Egypte, etc., Paris, 1801.
8. Vetch (J.). — L'ophtalmie qui s'est montrée en Angleterre depuis le retour de l'armée anglaise. Londres, 1807.
9. Wenzel. — Manuel de l'oculiste. Paris, 1808.
10. Larrey. — Mémoires de chirurgie militaire. Paris, 1812, I, et Clinique chirurgicale. Paris, 1829, I.
11. J.-N. Rust. — L'ophtalmie d'Egypte parmi la garnison prussienne de Mayence. Berlin, 1820.
12. Scarpa.—Maladies des yeux, éd. fr. trad. sur la 5e éd. Ital., 2 v. 1821.
13. C. Grœfe. — La blennorrhée oculaire d'Egypte épidémique et contagieuse dans les armées européennes. Berlin, 1823.
14. Burkard Eble. — Maladies de la conjonctive. Vienne, 1828.
15. Fallot et Varlez. — L'opht. qui règne dans quelques garnisons de l'armée des Pays-Bas et les moyens d'y remédier. Paris, 1829.
16. Desgenettes. — Hist. médicale de l'armée d'Orient. Paris, 1830.
17. Lawrence. — Maladies des yeux, trad. p. Billard. Paris, 1830.
18. Weller. — Maladies des yeux, trad. p. Riester sur la 3e éd. Allemande de 1826, 2 v. Paris 1832.

19. Stœber. — Manuel d'ophtalmologie. Paris, 1834.
20. Yungken, 1834.
21. Canstatt. — Bulletin Médical belge, sept. 1834.
22. Eble (Burkard). — La blépharophtalmie catarrhale des armées qui règne épidémiquement parmi les troupes belges. Trad. de Kriss et Cunier. Bruxelles, 1836.
23. — Monographie de l'ophtalmie contagieuse ou épyptienne. Stuttgard, 1839.
24. Jaeger (Fréd.). — L'ophtalmie égyptienne. Vienne, 1840.
25. Florio (P.). — L'ophtalmie purulente observée de 1835 à 1839 à l'hôpital militaire de Saint-Pétersbourg. Paris 1841.
26. Furnari. — Maladies des yeux. 1841.
27. Velpeau.—Leçons orales de clinique chirurgicale, I. Paris, 1840-41.
28. Rognetta. — Traité d'ophtalmologie. Paris, 1844.
29. Deval. — Chirurgie oculaire. Paris, 1844.
30. Machenzie. — Maladies des yeux. Trad. de S. Laugier et G. Richelot sur la 3e éd. anglaise. Paris, 1844.
31. Burggraeve. — Histologie appliquée à la physiologie et à la pathologie. Gand, 1845.
32. Cunier (F.). — Ophtalmie dite militaire ou contagieuse. Historique. *An. ocul.*, 1846, XVI, 250 et 1847, XVII, 117 et 225.
33. Desmarres. — Maladies des yeux, 1re éd. Paris, 1847.
34. Hanoteau. — Des granulations. Leçon clinique du Dr Thiry. *Prog. médical*, 4 juin 1848.
35. Decondé. — Mém. sur l'anat. de la conjonct. au point de vue de ses altérations pathologiques et de leur traitement. *An. ocul.*, 1849, XXI, 3-19.
36. Thiry. — Des gran. conjonct. Identité entre l'opht. militaire et l'opth. blennorrhagique. *An. ocul.*, 1849, XXII, 103.
37. Crocq (J.). — Des gran. conj.; nouvelle doctrine du Dr Thiry. *An. ocul.*, 1849, XXI, 108, 189.
38. Arlt. — Du trachome de la conjonctive. *Vierteljahrschrift...* Prague, 1850.
39. Hairion. — Anat. path. des gran. palpébr. *Acad. de méd. de Belgique*, 26 janvier 1850. *An. ocul.*, 1850 XXIII, 109; *Gaz. méd. de Paris*, 4 mai 1850.
40. Gulz (I.). — De l'ophtalmie d'Egypte. Vienne, 1850.
41. Seidl (E.) — De l'opht. granul. dite d'Egypte. Vienne, 1850.

42. Wotypka (A.). — Conjonctivite contagieuse. Vienne, 1852.

43 Van Roosbroeck. — Recherches sur les opht. contagieuses. *An. ocul.*, 1853, XXX, 44, 171, et Cours d'ophtalmologie, 2 v. Paris, 1853.

44. Van Roosbroeck. — Lettre à l'inspecteur général du service de santé de l'armée belge. *Arch. de méd. milit.*, 1853.

45. Van Kempen. — Les gran. palpébrales décrites par Van Roosbroeck. *An. ocul.*, 1853, XXX, 221.

46. Delvaux (P.). — Recherches sur les gran. *Journ. de méd., chir. et pharm.* de la Société des Sc. médic. et natur. de Bruxelles, 1853, XVIII, 104.

47. Warlomont. — Examen de la doctrine de Thiry. *An. ocul.*, 1854, XXXI, 31.

48. Sichel. — Iconographie ophtalmologique. Paris, 1852-1859.

49. Desmarres — Maladies des yeux, 2e éd,, 3 vol. Paris, 1854.

50. Nélaton. — Eléments de pathol. chirurg., III, 62, Paris, 1854.

51. Piltz (J.). — Du trach. et de son traitement. *Viertelj. f. die prak. Heilk.* 1854. II.

52. Denonvilliers et Gosselin. — Maladies des yeux. Paris, 1855.

53. Mackenzie. — Maladies des yeux, 4e éd.. trad. de Warlomont et Testelin, 2 vol. Paris, 1856.

54. Pauli (F.). — Nature de l'opht. d'Egypte, Wurzbourg, 1858.

55. Discussion à l'Ac. de médec. de Belgique sur l'opht. dite militaire, 30 décembre 1858, 28 mai 1859. C. R. dans les *An. ocul.*, 1859, XLI, 49, 135, 213 ; XLII, 32.

56. Warlomont. — Résumé de la discussion ci-dessus. *An. ocul.* 1859, XLII, 70.

57. Coursserant. — Congrès d'ophtalmologie, 1862.

58. Deval. — Maladies des yeux. Paris, 1862.

59. Quadri. — De la gran. palpébr. Naples, 1863.

60. Van Roosbroeck. — Bull. de l'Acad. de médec. de Belgique, 1863, 2e s., VI.

61. De Wecker. — Maladies des yeux, 1re éd., 2 vol. Paris, 1863-66.

62. Decondé. — De l'opht. dite des armées, de l'opht. gonorrhéique, de son origine et de ses rapports avec l'opht. des armées et celle des nouveau-nés. Bruxelles, 1865, in-8° (64 pag.).

63. Fano. — Maladies des yeux, 2 vol. Paris, 1866,

64. Gosselin. — Blépharite muqueuse granuleuse. *Nouv. Dict. de méd. et de chir. prat.*, 1866, V, 279.

65. Mannhardt. — Communications cliniques de Constantinople. *Arch. f. opht.*, 1868, XIV, III, 26-50.

66. Wolfring. — Histol. du trach. *Arch. f. opht.*, 1868, XIV, III, 159-182.

67. Blumberg (P.). — Du trach. au point de vue cellulo-patholog. *Arch. f. opht.*, 1869, XV, I, 129-158.

68. Hairion. — Des gran. palpébr. *An. ocul.*, 1870, LXIII, 5.

69. Galezowski. — Maladies des yeux. Paris, 1872.

70. Leber (Th.). — Cas de néoplasie trachomat. à l'intérieur de l'œil. *Arch. f. opht.*, 1873, XIX, II, 301-315.

71. Remy (A.). — Examen microscop. des granul. néoplasiques. *Rec. d'opht.*, 1874, pag. 149.

72. Parker. — Recherches microscop. des gran. néoplasiques. *Rec. d'opht.*, 1874, pag. 281.

73. Sichel. — Les gran. de la conj. *Arch. gén. de méd.*, 1874, p. 294 et p. 425.

74. Morano. — Du lymphome de la conjonctive oculaire. *Annali di ottalmologia*, 1874.

75. Del Monte. — Du trachom. *Annali di ottalmologia*, 1874.

76. Abadie. — Maladies des yeux, 2 vol. Paris, 1876.

77. Kuhnt. — Congrès de Heidelberg, 1877.

78. Herpain. — *Journ. de med., chir. et pharm.* Bruxelles, 1878.

79. Ledeganck. — Histologie des gran. conj. *Bullet. de la Soc., belge de micrographie*, 1878, IV.

80. Iwanoff.—Anat. path. du trach. *Soc. de Heidelberg*, 12 août 1878.

81. Berlin. — Anat. path. de la conjonctive. *Klin. Monatsbl. f. Augenheilkunde*, août 1878, XVI, 341-360.

82. Jacobson. — De l'hypertrophie épithél. et de la formation des follicules de la conj., surtout au point de vue du trachome. *Arch. f. opht.*, 1879, XXV, 2.

83. Saemisch. — Congrès d'Amsterdam, 1879.

84. Marano. — Pathogénie des gran. de la conj. *Giorn. delle mallatie degli occhi*, 1880, IV; et *Giorn. int. delle Sc. med.*, 1881, III, 5.

85. Wecker (de) et Landolt. — Traité complet d'opht., 4 vol. Paris, 1880-85.

86. Sattler. —Nature du trachome. Congrès de Heidelberg, 1881 et 82.
87. Warlomont. — Dict. Encycl. des Sc. méd., 1881, 2e s., XV, 727.
88. Nuel. — Des glandes tubuleuses patholog. de la conj. humaine. *An. ocul.*, 1882, LXXXVIII, 5.
89. Mandelstamm. — Le processus trachomat.; étude clinique et histologique. *Arch. f. opht.*, 1883, XXIX, I, 52-102.
90. Parisotti. — Des gran. de la conj. et de leur traitement. *Rec. d'opht*, 1883, p. 250.
91. Raehlmann.— Anat. path. de la conj. follicul. ou trachome. *Arch. f. opht.*, 1883, XXIX, II, 73-166.
92. Baumgarten. — Observat. sur l'histol. du trach. *Arch. f. opht.* 1884, XXX.
93. Raehlmann. — Congrès de Copenhague, 12 août 1884.
94. — Du trachome. *Arch. f. opht.*, 1885, XXXI.
95. Wolfring. — Essai sur l'anat. pathol. des affections contagieuses de la conjonct. 1er Congrès des médec. Russes, 28 déc. 1885.
96. Alt (A). — Histol. du trach. *Americ. journ. of. opht.*, 1886.
97. Raehlmann. — Des relations étiologiques entre le pannus et le trachome. *Arch. f. opht.*, 1887, XXXIII, II, 113.
98. Reich. — Du trachome. *Centralbl. f. prakt. Augenh.*, 1887.
99. Staderini. — Histologie et pathogénie du trachome. *Ann. di Ottalmologia*, 1887, XVI, 367-416.
100. Gallenga. — Anat. patholog. de la conjonctive. *Giornale della R. Academia de med.*, n° 4 et 5, 1888.
101. Reid. — Ophtalmological Society. Mai et octobre 1889.
102. Raehlmann. — Congrès de Berlin, 1890.
103. Schmidt-Rimpler. — Congrès de Berlin, 1890.
104. Moauro (J.). — Anat. pathol. de la conjonctivite follicul. et du trach. *Annali di Ottalmol.*, 1891, XIX, 377.
105. Fuchs. — Manuel d'ophtalmol. trad. sur la 2e éd. all. Paris, 1892.
106. Venneman.—Les boules hyalines ou « colorables », dans les tissus de la conjonctive enflammée. *Arch. d'opht.*, 1892, XII, 498, et *Soc. franç. d'opht.*, 1892.
107. Raehlmann. — Des ulcères follicul. de la conj., de la transplantation naturelle de l'épithél., et de la néoformation des glandes dans le trach. *Arch. f. opht.*, 1892, XXXVIII, III, 15-32.
108. Muttermilch. — Anatomie des conjonctivites chroniques. *Gaz. Lekarska*, 1893, 602; et *An. ocul.* 1891, CVI, 241; 1892, CVII, 328.

109. Muttermilch.—De la nature du trachome. *An. ocul.* 1893, CIX, 11.
110. Venneman. — Histol. du trach. *Congrès franç. d'opht.* 1893.
111. Fuchs.—L'ophtalmie d'Egypte. *Wien. kl. Wochenschr.*, n° 12, 1894.
112. Omeltschenko. — Pathogénie du trachome. *Centr. f. prakt. Augenh.*, 1894.
113. Panas. — Maladies des yeux, 2 vol. Paris, 1894.
114. Ridley. Quelques points de l'histologie du trachome. *Soc. Opht. du Royaume-Uni*, 14 juin 1894.
115. Baquis (C.). Le trach. de la glande lacrymale. *Annali di Ottalmologia*, 1895, XXIII, fasc. 3, 4.

2° *Par ordre alphabétique des noms d'Auteurs.*

Abadie 76
Alt 96
Arlt 38
Assalini 7

Baquis 115
Beer 6
Berlin 81
Blumberg 67
Baumgarten 92
Burggræve 31

Canstatt 21
Coursserant 57
Croeq 37
Cunier 32

Decondé 35, 62
Delvaux 46
Denonviliers 52
Desgenettes 16, 58
Desmarres 33, 49
Desmonceaux 5
Deval 29, 58
Discussion à l'Académie de médecine de Belgique 55

Eble 14, 22, 23

Fallot 15
Fano 63
Florio 25
Fuchs 111
Furnari 26

Galczowski 69
Gallenga 100
Gosselin 52, 64
Græfe (C.) 13
Guérin 1
Gulz 40

Hairion 39, 68
Hanoteau 34
Herpain 78

Iwanoff 80

Jacobson 82
Jæger 24
Janin 2

Kempen (Van) 45
Kuhnt 77

Landolt 85
Larrey 10
Lawrence 17
Leber 70
Ledeganck 79

Mackenzie 30, 53
Mandelstamm 89
Mannhardt 65
Moauro 104
Monte (Del) 75
Morano 74, 84
Muttermilch .. 108, 109

Nélaton 50
Nuel 88

Omeltschenko ... 112

Panas 113
Parisotti 90
Parker 72
Pauli 54
Pellier de Quengsy fils 3
Piltz 51

Plenck 4

Quadri 59

Raehlmann. 91, 93, 94, 97, 102, 107
Reich 98
Reid 101
Rémy 71
Ridley 114
Rognetta 28
Roosbroeck (Van). 43, 44, 60
Rust 11

Saemisch 83
Sattler 86
Scarpa 12
Schmidt-Rimpler .. 103
Seidl 41
Siebel 48, 73
Staderini 99
Stœber 19

Thiry 36

Varlez 15
Velpeau 27
Veuneman ... 106, 110
Vetch 8

Warlomont. 47, 56, 87
Weeker (de) .... 61, 8.
Weller 18
Wenzel 9
Wolfring 66, 95
Wotypka 42

Yungken 20

TABLE DES MATIÈRES

INTRODUCTION 5

CHAPITRE PREMIER. — Recherches historiques sur l'anatomie pathologique de la conjonctivite granuleuse 10

I. Période ancienne 10
II. Période moderne 19
III. Période actuelle 38
IV. Résumé des recherches historiques 70

CHAPITRE II. — Considérations sur l'histologie normale de la conjonctive 77

I. Epithélium de la conjonctive 77
II. Derme de la conjonctive 88

CHAPITRE III. — Recherches sur l'anatomie pathologique de la conjonctivite granuleuse 100

I. Lésions de l'épithélium 102
II. Structure histologique de la granulation 109
III. Structure histologique de la granulation du lapin. Rapports des vaisseaux lymphatiques avec les granulations 121
IV. Origine et développement des granulations 126
V. Modes d'évolution des granulations 128
VI. Structure de la conjonctive dans le trachome guéri. 131
VII. Résumé et conclusions 133

Index bibliographique 137

Table des matières 145

Errata. — Pag. 79, 7e ligne, au lieu de **2**, lire : **plusieurs**.
Pag. 113, 14e ligne, au lieu de **18**, lire : **10**.

Montpellier. — Typographie et Lithographie Charles Boehm.